

Investigación científica

Evolución de lesiones estomatológicas de origen traumático una vez retirado el agente causal

Evolution of stomatological lesions of traumatic origin once the causal agent has been removed

AUTORES

OD. ESP. MARÍA EUGENIA INGRASSIA ⁽¹⁾

DRA. EMILCE RIVAROLA DE GUTIERREZ ⁽¹⁾

OD. ESP. ISABEL BONGIOVANNI ⁽¹⁾

⁽¹⁾ Jefa de trabajos prácticos. Facultad de Odontología. Universidad Nacional de Cuyo.

Mail: eugeniaingrassia@gmail.com

RESUMEN

El trauma ocasionado en la mucosa por elementos odontológicos, alterados en su morfología o posición, es un cofactor que incide en la aparición de lesiones en la mucosa oral. Esto mantenido crónicamente en el tiempo, unido a otros factores como el hábito de fumar, consumo de bebidas alcohólicas, presencia de HPV, podría estar relacionado en el desarrollo del cáncer de boca.

Un alto porcentaje de lesiones como, leucoplasias, ulceraciones traumáticas, hiperplasias y granulomas, entre otros, responden a la presencia de malposición de piezas dentarias, reconstrucciones desbordantes, cúspides agudas, elementos fracturados, caries macropenetrantes, cavidades abiertas, superficies que carecen de pulido, prótesis desadaptadas o inadecuadas, cálculo supragingival. Con tratamiento odontológico correctivo y tratamiento local específico para cada patología suelen remitir estas lesiones. El hábito de fumar incide prolongando el tiempo de cicatrización de las lesiones.

Palabras claves: trauma, lengua, hábitos, lesión.

ABSTRACT

Dental elements altered in their morphology or position affect the oral mucosa through repeated trauma. This is related to the presence of lesions of the oral mucosa. This traumatic mucosal impact sustained chronically over time, with other habits such as smoking, alcohol consumption, presence of HPV, may be related to the development of oral cancer.

A high percentage of leukoplakias, traumatic ulcerations, hyperplasias and granulomas, respond to the presence of, malposition of teeth, overflow reconstructions, acute cusps, fractured elements, caries, open cavities, surfaces without polishing, improper or inadequate prosthesis, supragingival calculus, among others. Remission of oral lesions occurs with corrective dental treatment and specific mucosal treatment. The smoking habit negatively affects the healing time of the lesions.

Key words: trauma, lengua, hábitos, lesión.

Evolución de lesiones estomatológicas de origen traumático una vez retirado el agente causal

Od. Esp. María Eugenia Ingrassia; Dra. Emilce Rivarola de Gutierrez; Od. Esp. Isabel Bongiovanni

INTRODUCCIÓN

El macizo craneano, es una estructura maravillosamente compleja, su desarrollo es mucho más que un mero incremento de tamaño, es un proceso equilibrado que gradualmente modela y da forma a la cara del niño para terminar en la del adulto. El área cráneo mandibular, es una encrucijada anatómica sometida a múltiples factores que pueden modificar su crecimiento y desarrollo.

Existe una íntima relación entre el perfil de los arcos dentarios maxilar, mandibular, y el contorno del rostro. También se relaciona este perfil con la forma, ubicación y características anatómicas de todo el sistema estomatognático. La forma en que se relacionan las distintas estructuras ha sido observada y estudiada en diferentes momentos y desde distintas miradas. (1)

Establecer el tipo de relación de todas las estructuras, tanto en reposo como en movimiento, conocer la dinámica, la relación fisiológica, saber si esta genera algún tipo de alteración anatómica, o patología es deber de los profesionales que trabajamos en la boca ya que toda la mucosa bucal puede ser el asiento de numerosas lesiones de origen traumático. (2)

La lengua, órgano móvil situado en el interior de la boca, impar, medio y simétrico, desempeña importantes funciones por tener una conformación netamente muscular, los bordes linguales, son libres, redondeados y en relación con los arcos dentarios. (1)

La mucosa yugal también llamada región geniana está limitada hacia adelante por la mucosa labial, es el revestimiento interno de las mejillas, es rosa, húmeda y está muy ricamente vascularizada e inervada.

Los arcos gingivodentarios, que contienen a los elementos dentarios, dividen la cavidad bucal en dos porciones una

periférica o vestíbulo, limitado exteriormente por los labios y las mucosas yugales y otra central o cavidad bucal propiamente dicha. (1)

Existe una correspondencia fisiológica entre arcadas dentarias, mucosa yugal, mucosa labial y lengua, al masticar, hablar, deglutir, y al estar en reposo, que origina una estrecha interrelación (3). Se conoce actualmente que el trauma ocasionado en la mucosa por elementos odontológicos alterados en su morfología o posición es un cofactor que incide en la aparición de lesiones en la mucosa oral. Esto mantenido crónicamente en el tiempo, unido a otros cofactores como el consumo de bebidas alcohólicas, la presencia del virus del HPV, dietas pobres en nutrientes o el hábito de fumar podría estar relacionado en el desarrollo del cáncer de boca. (4)

El trauma crónico de la mucosa oral (TCMO) o también llamado irritación mecánica crónica, es el resultado de la acción mecánica irritativa y repetida y sostenida en el tiempo de un agente intrabucal agresor, de baja intensidad. (5) Existen tres tipos de agentes causales o factores de TCMO:

- El elemento dentario: los dientes mal posicionados o con superficies afiladas o rugosas debido a caries o fracturas, reconstrucciones desbordantes o ásperas.
- La rehabilitación protética: prótesis mal adaptadas, con superficies ásperas o punzantes, que presenten falta de retención, estabilidad o flancos sobre extendidos
- La función: hábitos parafuncionales como mordisqueo de la mucosa o succión de la misma, interposición o empuje de la lengua.

Todos ellos actuando individualmente o en conjunto, podrían ser responsables del desarrollo de una lesión (6). El TCMO puede generar lesiones en mu-

cosa sana o intensificar las patologías orales previas (7). Estudios epidemiológicos y de laboratorio describen una relación causal posible entre TCMO y el cáncer oral. Estudios experimentales de carcinogénesis inducida con irritación mecánica de la mucosa oral mostraron un incremento en la frecuencia, mayor grado de malignidad y disminución del período de latencia, sugiriendo que el TCMO puede jugar un rol como factor promotor y progresor de las neoplasias orales (8). Además podría actuar como facilitador de la invasión epitelial por el HPV, cuya relación con la carcinogénesis es conocida (9).

Se conoce actualmente que el daño oxidativo y nitrativo al ADN se realiza a través de la inflamación crónica que está relacionada con el trauma y la carcinogénesis, sumado a esto el retardo en la cicatrización de los tejidos mediado por la acción del tabaco. (10)

OBJETIVO

El objetivo de este trabajo es demostrar que un porcentaje de lesiones originadas por el trauma odontológico (malposición de piezas dentarias, reconstrucciones desbordantes, cúspides agudas, elementos fracturados, caries macropenetrantes, cavidades abiertas, superficies que carecen de pulido, prótesis desadaptadas o inadecuadas, cálculo supragingival, etc.) remita con sólo el tratamiento odontológico correctivo y que el hábito de fumar incide negativamente en este hecho.

MATERIALES Y MÉTODOS

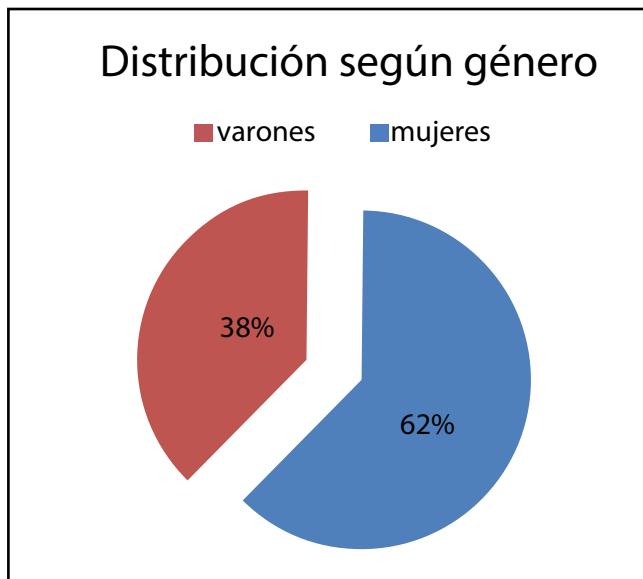
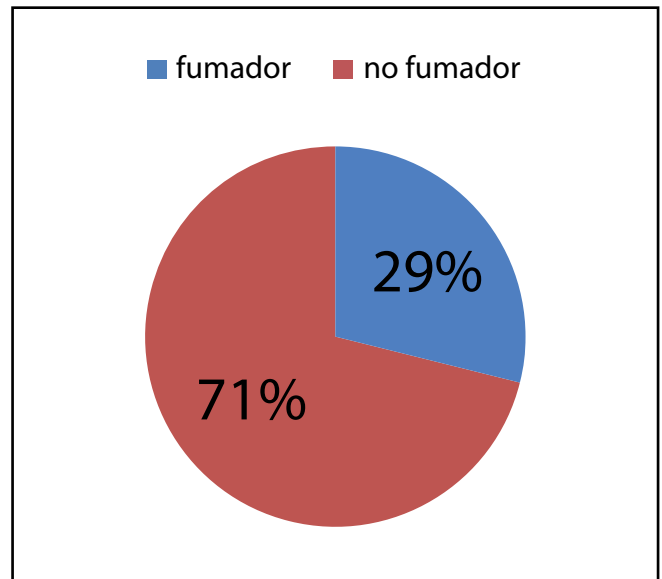
Se estudiaron 57 pacientes, 35 mujeres y 22 hombres, la edad media de los pacientes es de 54.7, el paciente de mayor edad es de 74 años el de menor edad 18 años.

(Ver gráfico 1)

Encontramos en nuestra población de 57 pacientes, 13 fumadores, 37 con

Evolución de lesiones estomatológicas de origen traumático una vez retirado el agente causal

Od. Esp. María Eugenia Ingrassia; Dra. Emilce Rivarola de Gutierrez; Od. Esp. Isabel Bongiovanni

**Gráfico 1:** Distribución según género.**Gráfico 2:** Porcentaje de pacientes fumadores vs no fumadores.

trauma evidente en la mucosa bucal, algunos de ellos no habían advertido la presencia de las lesiones, ya que tal como se sabe no todas las lesiones traumáticas son sintomáticas, por lo tanto pueden pasar desapercibidas por el paciente, comprobamos en nuestra población que la valoración para el dolor media en una escala de 0 a 10 es de 1,63.

Las lesiones observadas fueron, 18 leucoplasias, 5 úlceras traumáticas, 5 pacientes con liquen bucal, 1 papiloma, 1 granuloma, 3 mucosas mordisqueada, 1 hiperqueratosis traumática, 3 lengua blanca vellosa, 1 palatitis nicotínica, 1 hiperplasia para protética, y 5 pacientes con lesiones en mucosa producto del bruxismo.

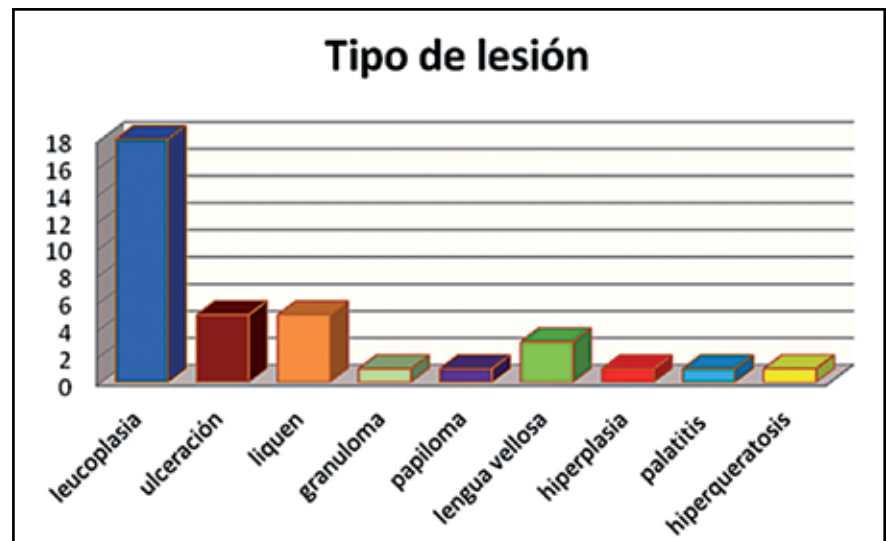
Las lesiones se ubicaron 11 encías, 25 en lengua, 14 en mucosa yugal, 1 en paladar, 1 en semimucosa de labio, 1 en piso de boca.

Se observó en la población de estudio, si el hecho de corregir el trauma odontológico, induce a la curación de las lesiones originadas por el mismo, o si las lesiones persisten después de un

seguimiento de 15 a 30 días, o si han recidivado en un control evolutivo a los seis meses. Como se ha demostrado que el tabaco retarda la curación de heridas se controló especialmente en los pacientes fumadores este factor en la evolución de las patologías.

Se realizaron tratamientos odonto-

lógicos variados desde extracción de elementos dentarios, placas de protección, redondeo y pulido de cúspides y confección de reconstrucciones de materiales variables de acuerdo a cada necesidad. Los tratamientos de la mucosa como decontaminación con clorhexidina, uso de imiquimod, difenhidramina,

**Gráfico 3:** Distribución según tipo de lesión.

Evolución de lesiones estomatológicas de origen traumático una vez retirado el agente causal

Od. Esp. María Eugenia Ingrassia; Dra. Emilce Rivarola de Gutierrez; Od. Esp. Isabel Bongiovanni

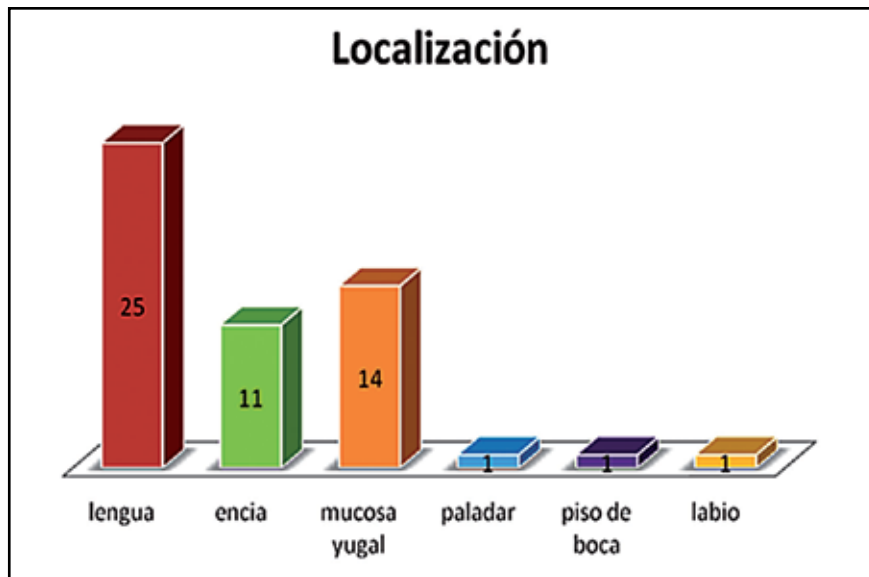


Gráfico 4: Distribución según localización.

metilprednisona, fluconazol, nistatina, clobetasol, tretinoína según el caso lo requería.

A 34 pacientes se le realizaron tratamientos odontológicos tendientes a mejorar el defecto por el cual se sospecha la patología está presente en boca, entre los tratamientos de mayor preva-

lencia encontramos extracciones y pulido y redondeo de cúspides y bordes filosos. En algunos casos se comenzó la rehabilitación del paciente con prótesis.

A 33 pacientes se le indicaron tratamientos diversos en la mucosa, desde la aplicación de sustancias deconta-

minantes, uso de medicamentos (corticoides locales, inmunomoduladores, antialérgicos, etc.) hasta la realización de biopsias incisionales y escisionales. El tiempo medio de curación de las lesiones es de 90.7 días.

CONCLUSIONES

Existen una gran cantidad de patologías, que asientan sobre la mucosa oral, cuyo origen está relacionado con traumatismos directos o indirectos. Ellas van desde simple laceraciones, erosiones, ulceraciones hasta profundas úlceras o lesiones crónicas como las pigmentaciones, reacciones liquenoides y leucoplasias entre otras.

Todas ellas de gran interés para el odontólogo general, por su posible

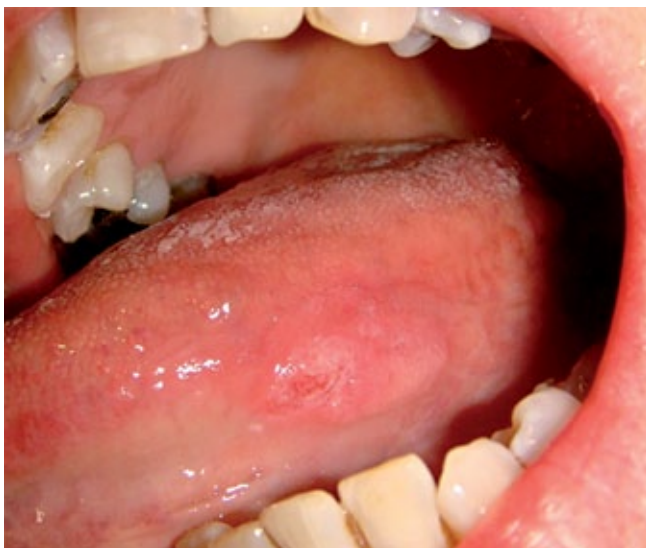

Foto 1: Lesión ulcerativa en borde de lengua.

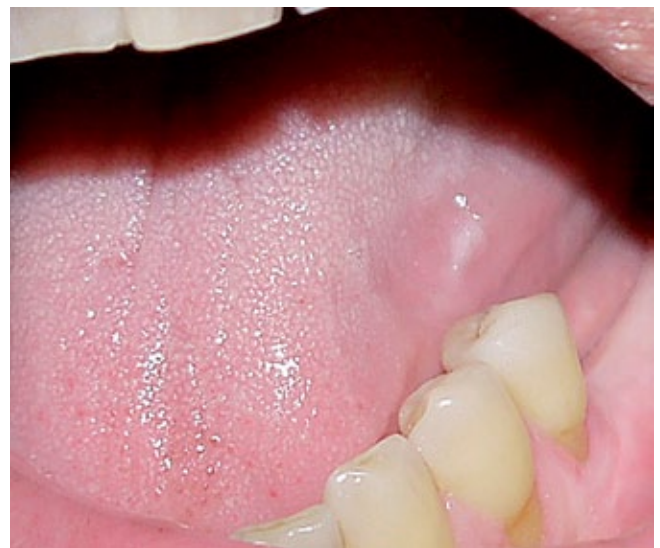

Foto 2: Leucoplasia en borde de lengua, por interposición lingual por pérdida de elementos dentarios postero inferiores.

Evolución de lesiones estomatológicas de origen traumático una vez retirado el agente causal

Od. Esp. María Eugenia Ingrassia; Dra. Emilce Rivarola de Gutierrez; Od. Esp. Isabel Bongiovanni

transformación en algunos casos a carcinoma espinocelular.

Queda demostrado que el trauma de la mucosa bucal en cualquier localización es un factor desencadenante de suma importancia en el desarrollo de lesiones en la cavidad bucal.

En los casos analizados en este trabajo, el retiro del trauma que ocasiona lesiones en la mucosa bucal, es un factor decisivo para la cicatrización de las mismas.

Un alto porcentaje de lesiones originadas por el trauma odontológico remiten con tratamiento odontológico correctivo y tratamiento local específico para cada patología y el hábito de fumar incide negativamente en el tiempo de cicatrización de las lesiones.

Es muy importante conocer que en el manejo terapéutico de las lesiones de la mucosa oral debe necesariamente incluirse el retiro de cualquier factor traumático. El accionar del odontólogo previniendo la perpetuación del trauma sería entonces importante en la prevención.

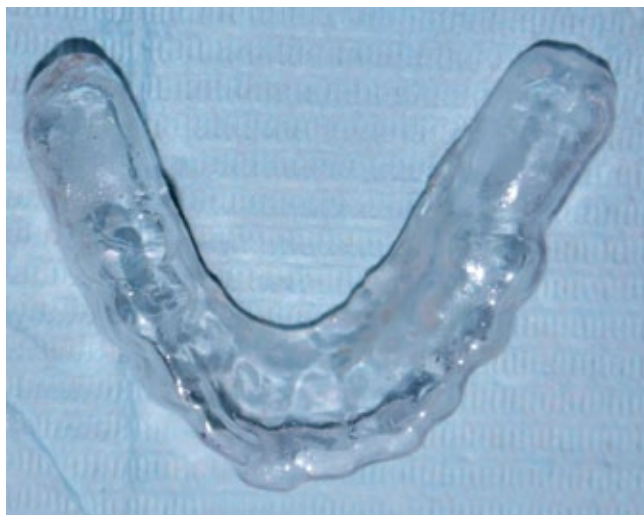

Foto 3: Placa blanda oclusiva con relleno en zona del reborde alveolar desdentado, para evitar la interposición lingual.

Agradecemos la colaboración de: Larrinaga Elena, Pelliza Paula, Maulen Franco, Grillo Lucía, Faur María Sol.

BIBLIOGRAFÍA

1. M E. FIGUN, R R. GARINO. "Anatomía Odontológica. Funcional y aplicada". (segunda edición) El Ateneo. Buenos Aires. Argentina. 1986.
2. GH. SCHUMACHER, R. BECKER, A. HÜBNER , F. POMMERENKE. "Stimulating effect of tongue on craniofacial growth". *Proc Finn Dent Soc.*87:69-83. 1997
3. NOROOZI HASSAN; HOSSEINZADEHTAHEREH; SAEEDA REZA. *The Dental Arch Form Revisited. Angle Orthod*, 71: 386-389. 2001.
4. J P.LAZOS, E D.PIEMONTE, H LANFRANCHI, M.BRUNOTTO. "Characterization of Chronic Mechanical Irritation in Oral Cancer". *Hindavi International Journal of Dentistry*, vol 2017, Article ID 6784526, 7 pages, 2017.
5. E. PIEMONTE, JP LAZOS, M BRUNOTTO. "Relationship between chronic trauma of the oral mucosa, oral potentially malignant disorders and oral cancer". *Journal of Oral Pathology and Medicine*, vol 39 n 7, pp 513-517, 2010.
6. S.N.KHAWAJA, J. C. NICKEL, L. R. IWASAKI, H. C. CROW, Y.GONZALEZ, "Association between waking-state oral parafunctional behaviors and bio-psychosocial characteristics", *Journal of Oral Rehabilitation*, vol.42, no.9, pp.651-656, 2015.
7. A. ANURA, "Traumatic oral mucosal lesions: a mini review and clinical update," *Oral Health and Dental Management*, vol. 13, pp.254-259, 2014.
8. B J. PERRY, A P ZAMMIT, A W. LEWANDOWSKI, J J. BASHFORD, "Sites of origin of oral cavity cancer in nonsmokers vs smokers: possible evidence of dental trauma carcinogenesis and its importance compared with human papillomavirus", *JAMA Otolaryngol Head Neck Surg.* 141(1):5-11. doi: 10.1001/jamaoto. 2015.
9. M. DI DOMENICO , G. GIOVANE, S. KOUIDHI, R. IORIO, M. ROMANO, "HPV epigenetic mechanisms related to oropharyngeal and cervix cancers", *Cancer BioTher.* 2017 Mar 31:0. doi: 10.1080/15384047.2017
10. A. F. CHRISTOPHER, M. GUPTA, AND P. BANSAL, "MicroRNA revealed miR-19a/b as key regulator of SOCS3 during cancer related inflammation of oral squamous cell carcinoma," *Gene*, vol.594, n.1, pp.30-40, 2016.