

31. Salud animal

Citología endometrial y biopsia uterina como técnicas diagnósticas para la endometritis subclínica en la perra

^{1,2}Praderio, Romina Gisele; ^{1,2}García Mitacek, María Carla; ¹Stornelli, María Alejandra
rominapraderio@hotmail.com; carlagm23@hotmail.com; astornel@fcv.unlp.edu.ar

¹Facultad de Ciencias Veterinarias, ²CONICET

Universidad Nacional de La Plata

Resumen

El objetivo de nuestro trabajo fue estudiar el grado de acuerdo entre la citología endometrial (CE) y la biopsia uterina (BU) para el diagnóstico de ES en la perra. Se estudiaron 50 perras de entre 8 meses y 6 años de edad, de entre 10 a 30 kg de peso, clínicamente sanas, en diestro. A cada una de las perras se le realizó un examen clínico general y se le tomó una muestra para estudio citológico vaginal y una muestra de sangre para posterior medición de P₄ sérica. Luego de la ovariectomía, se tomó una muestra de cada cuerno uterino mediante punch de 0,4 cm de diámetro para su estudio histopatológico y una muestra de CE mediante la técnica de citobrush para su estudio citológico. Las muestras de CE se evaluaron al microscopio óptico y se realizó el conteo de polimorfonucleares (PMN) para obtener el porcentaje de PMN en relación a las células endometriales. Cuando el porcentaje de PMN fue $\geq 2\%$ en la CE, se consideró a la muestra como ES +. Cuando el porcentaje fue $< 2\%$ se consideró como endometrio normal. Las BU se evaluaron al microscopio óptico a 100, 400 y 1000X. El análisis de los datos se realizó utilizando el paquete estadístico SAS. De las 50 perras estudiadas, 36% (18/50) presentaron imagen histológica de útero normal, 54% (27/50) presentaron imagen histológica de ES, 4% (2/50) presentaron imagen histológica de hiperplasia endometrial quística y 6% (3/50) presentaron otras afecciones (Fibrosis, atrofia de mucosa). En las muestras de CE, el porcentaje de PMN fue mayor en las perras con BU de endometrio normal que en las perras con BU de ES. Se observó un bajo grado de acuerdo entre el resultado obtenido en la CE y el resultado obtenido a partir de la observación y categorización diagnóstica de las BU (Kappa Coefficient: -0.19).

Palabras clave: Endometritis, biopsia, citología, perra.

Introducción

La endometritis subclínica (ES) es una afección uterina reconocida por causar subfertilidad o infertilidad en vacas y en yeguas produciendo grandes pérdidas económicas debido a las fallas en la implantación con la consecuente muerte del embrión (Kasimanickam y col., 2005; LeBlanck y Causey, 2009, Madoz y col., 2014).

En los últimos años, algunos investigadores han demostrado que la ES es un hallazgo común en la biopsia uterina (BU) canina y que muchas de las perras presentadas a consulta por infertilidad o subfertilidad podrían estar padeciendo ES (Mir y col., 2013; Gifford y col., 2014; Praderio y col., 2016).

La BU puede brindar información valiosa que permita detectar cambios fisiológicos, inmunológicos o patológicos en el útero (Chapwanya y col., 2010) y hasta el momento es la técnica utilizada para el diagnóstico de ES en las diferentes especies (Kenney y Doig, 1986; Mir y col., 2013; Gifford y col., 2014; Madoz y col., 2014).

En la última década se han realizado diferentes estudios con el objetivo de desarrollar un método de diagnóstico sencillo, económico, rápido y eficaz de ES. La citología endometrial (CE) es una herramienta utilizada para el diagnóstico de ES en vacas (Kasimanickam y col., 2005). La CE realizada mediante la

técnica de citobrush (CB) se considera la mejor técnica para la recolección de muestras endometriales en vacas (Plontzke y col., 2010; Cocchia y col., 2012; Wagener y col., 2017).

Objetivos

El objetivo de nuestro trabajo fue estudiar el grado de acuerdo entre la CE y la BU para el diagnóstico de ES en la perra.

Nuestra hipótesis fue que los cambios inflamatorios detectados en las muestras citológicas obtenidas por CB se corresponden con los cambios histológicos endometriales observados en la BU.

Materiales y Métodos

Se utilizaron 50 perras clínicamente sanas, mestizas, de entre 8 meses y 6 años de edad, con un peso entre 10 y 30 Kg, pos-púberes, de ciclos estrales regulares, en diestro, que no habían recibido anticonceptivos, en un diseño aleatorio (Petersen, 1985). Las perras seleccionadas formaron parte de un plan de control urbano de la reproducción realizado en un centro municipal (Centro de Zoonosis, Municipalidad de La Plata, Buenos Aires, Argentina). Cada una de ellas asistió al centro municipal para ser sometidas a ovariectomía. El experimento se realizó respetando y de acuerdo con las recomendaciones internacionales especificadas en la Guía

para el Cuidado y Uso de los Animales de Laboratorio, con las recomendaciones de la National Academy Science, Washinton DC, USA referidas al uso de perros como animales de laboratorio (National Research, 2010) y las recomendaciones sobre el cuidado y uso de animales de laboratorio del Comité Institucional de Cuidado y Uso de Animales de Laboratorio (CICUAL) de la Facultad de Ciencias Veterinarias de la Universidad Nacional de La Plata (Resolución: 42-5-14 T).

A cada una de las perras se le realizó un examen clínico general y se le tomó una muestra para estudio citológico vaginal y una muestra de sangre para posterior medición de progesterona (P_4) sérica. El momento del ciclo se determinó en base a la fecha del último celo relatada por el propietario, la citología vaginal, la presencia o no de cuerpos lúteos en los ovarios y la concentración de P_4 sérica. Luego de la ovariectomía, los úteros y los ovarios de las perras fueron remitidos al Laboratorio de Reproducción Animal de la Facultad de Ciencias Veterinarias de la UNLP para su estudio. Cada útero con sus correspondientes ovarios fueron examinados. Se observaron los ovarios y se registró la presencia de cuerpos lúteos. Se tomó una muestra de cada cuerno uterino mediante punch de 0,4 cm de diámetro para su estudio histopatológico y una muestra de

citología endometrial mediante la técnica de CB para su estudio citológico (Madoz, 2011).

Las muestras de sangre obtenidas fueron centrifugadas y el suero almacenado a -20°C hasta su procesamiento. Las mediciones de P_4 fueron realizadas mediante quimioluminiscencia (Elecsys®, Progesterone II; Roche, Mannheim, Germany). El coeficiente de variación intraensayo para el pool alto (4,87 ng/ml) y para el pool bajo (0,3ng/ml) fue 4,5% y 2% respectivamente.

Las muestras obtenidas con CB fueron depositadas sobre un portaobjetos, fijadas para la preservación de la morfología celular y coloreadas con Tinción 15 (Biopur, Argentina, [Madoz, 2011]). Luego se evaluaron al microscopio óptico (MO) a 100, 400 y 1000 X y se realizó el conteo de polimorfonucleares (PMN) sobre un total de 200 células para obtener el porcentaje de PMN en relación a las células endometriales. Cuando el porcentaje de PMN fue $\geq 2\%$ en la CE, se consideró a la muestra como ES +. Cuando el porcentaje fue $< 2\%$ se consideró como endometrio normal (Overbeck y col., 2013).

Las BU fueron colocadas en tubos con tapa tipo Eppendorf (1,5 ml) con solución formolada tamponada al 10%, deshidratadas, incluidas en parafina, cortadas con micrótopo y teñidas con H&E para su posterior observación a 100,

400 y 1000X al MO (Madoz, 2011; Praderio y col., 2017).

El análisis de los datos se realizó utilizando el paquete estadístico SAS. Las variaciones en las concentraciones de P_4 se explicaron ajustando un modelo de regresión de Poisson (PROC GLIMMIX; SAS, 2003).

El grado de acuerdo entre la BU y la CE fue evaluado por el coeficiente Kappa (PROC FREQ, SAS, 2003).

Resultados y Discusión

De las 50 perras estudiadas, 36% (18/50) presentaron imagen histológica de útero normal, 54% (27/50) presentaron imagen histológica de ES, 4% (2/50) presentaron imagen histológica de HEQ y 6% (3/50) perras presentaron otras afecciones (Fibrosis, atrofia de mucosa).

Al evaluar las muestras de CE, se observaron diferencias significativas entre las perras clasificadas como con endometrio normal a partir de la BU y las perras con ES ($P < 0.0001$). El porcentaje de PMN fue mayor en las perras con endometrio normal que en las perras con ES.

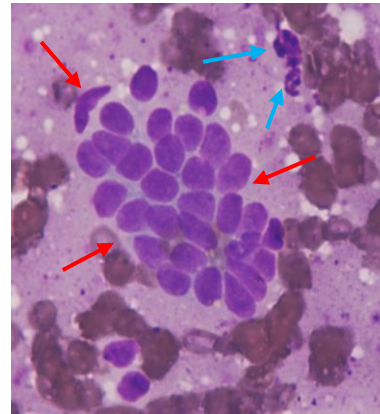


Figura 1: (Obj. 40X) Tinción 15. Citología endometrial normal de perra, en diestro. Células del epitelio endometrial descamadas en grupo (flechas rojas) y células de la inflamación, neutrófilos (flechas celestes).

Se observó un bajo grado de acuerdo entre el resultado obtenido en la CE y el resultado obtenido a partir de la observación y categorización diagnóstica de las BU (Kappa Coefficient: -0.19).

En la perra, este es el primer estudio en el que se compara los hallazgos obtenidos en la BU con la CE.

En la vaca, ES se refiere a vacas que no muestran signos clínicos de endometritis pero tienen un mayor porcentaje de PMN en la CE asociándose a una menor eficiencia reproductiva (Kasimanickam y col., 2004). Sin embargo, Madoz y col. encontraron un bajo grado de acuerdo entre los resultados obtenidos por CE en muestras colectadas mediante CB y los resultados obtenidos por BU. Dado que existe un bajo grado de acuerdo entre los resultados de la BU y la CE, estos autores concluyen que la CE no parece ser tan útil para el diagnóstico de ES. Es así que, la BU se usa para evaluar el estado

histológico de todas las capas endometriales, mientras que la CE se usa para evaluar solo la capa superficial del endometrio (Madoz y col., 2014). En contraposición, Overbeck y col. en un estudio realizado en yeguas, comunicaron asociación entre el número de PMN de la CE y la aparición de PMN en el estrato compacto a partir del examen histológico en el mismo lugar de muestreo (Overbeck y col., 2013).

Nuestros resultados mostraron un alto porcentaje de PMN en la CE de perras con biopsias clasificadas como normales. Por otra parte, se observó un bajo grado de acuerdo entre los resultados obtenidos por CE y los resultados obtenidos por BU en el diagnóstico de ES. Nuestros resultados concuerdan con los hallazgos comunicados en la vaca y se contraponen con los hallazgos observados en la yegua.

Conclusiones

Al observarse un bajo grado de acuerdo entre los resultados de la BU y la CE, podemos concluir que la CE realizada por la técnica de CB no parece ser una herramienta útil para el diagnóstico de ES en la perra.

Bibliografía

Chapwanya A, Meade KG, Narciandi F, Stanley P, Mee JF, Doherty ML, Callanan JJ, O'Farrelly C. Endometrial biopsy: a valuable

clinical and research tool in bovine reproduction. *Theriogenology* 2010; 73:988-994.

Cocchia N, Paciello O, Auletta L, Uccello V, Silvestro V, Mallardo K, Paraggio G, Pasolini MP. Comparison of the cytobrush, cottonswab, and low-volume uterine flush techniques to evaluate endometrial cytology for diagnosing endometritis in chronically infertile mares. *Theriogenology* 2012; 77:89-98.

Gifford AT, Scarlett JM, Schlafer DH. Histopathologic findings in uterine biopsy samples from subfertile bitches: 399 cases (1990-2005). *J Am Vet Med Assoc* 2014; 244 (2):180-86.

Johnston, S.D.; Root Kustritz, M.V.; Olson, P.N.S. (2001). *Canine and feline theriogenology*. (1st ed.). Philadelphia: W.B. Saunders Company.

Kasimanickam R, Duffield TF, Foster RA, Gartley CJ, Leslie KE, Walton JS, Johnson WH. A comparison of the cytobrush and uterine lavage techniques to evaluate endometrial cytology in clinically normal postpartum dairy cows. *Can Vet J* 2005; 46:255-259.

Kasimanickam R, Duffield TF, Foster RA, Gartley CJ, Leslie KE, Walton JS, Johnson WH. Endometrial cytology

- and ultrasonography for the detection of subclinical endometritis in postpartum dairy cows. *Theriogenology* 2004; 62:9-23.
- Kenney R, Doig P. Equine endometrial biopsy. In: *Current therapy in Theriogenology*. Morrow, D. 2nd edition. Philadelphia: Lea and Febiger; 1986, p. 723-29.
- LeBlanc MM, Causey RC. Clinical and subclinical endometritis in the mare: Both threats to fertility. *Reprod Dom Anim* 2009; 44:10 - 22.
- Madoz V. Endometritis subclínica en vacas de tambo: diagnóstico, prevalencia e impacto sobre la eficiencia reproductiva. Tesis Doctoral. Facultad de Ciencias Veterinarias, Universidad Nacional de La Plata. 2011.
- Madoz LV, Giuliadori MJ, Migliorisi AL, Jaureguiberry M, de la Sota RL. Endometrial cytology, biopsy, and bacteriology for the diagnosis of subclinical endometritis in grazing dairy cows. *J Dairy Sci* 2014; 97:1-7.
- Mir F, Fontaine E, Albaric O, Greer m, Vannier F, Schlafer, DR, Fontbonne A. Findings in uterine biopsies obtained by laparotomy from bitches with unexplained infertility or pregnancy loss: An observational study. *Theriogenology* 2013; 79:312-322.
- National Research Council. *Guide for the Care and Use of Laboratory Animals*. 8th Edition. USA, Washington DC. Ed The National Academies Press, 2010.
- Overbeck W, Jäger K, Schoon HA, Witte TS. Comparison of cytological and histological examinations in different locations of the equine uterus in vitro study. *Theriogenology* 2013; 79:1262-1268.
- Petersen RG. *Design and analysis of experiments*. Marcel Dekker Inc. New York. 1985 p. 314.
- Plontzke J, Madoz LV, De la Sota RL, Drillich M, Heuwieser W. Subclinical endometritis and its impact on reproductive performance in grazing dairy cattle in Argentina. *Anim Reprod Sci* 2010; 122:52-7.
- Praderio RG, García Mitacek MC, Massone AR, Stornelli MC, de La Sota RL, Stornelli MA. Histopathologic and bacteriological findings in uterine biopsy samples and concentrations of C reactive protein as a serum marker in bitches with subclinical endometritis. 8th International symposium for canine and feline

reproduction (ISCFR). Francia,
junio de 2016. P. 153.

Praderio RG, Madariaga G, Massone A,
García Mitacek MC, Stornelli MC,
Stornelli MA. Estudio histológico y
morfométrico del endometrio
canino (*Canis lupus familiaris*).
XVIII Jornadas de Divulgación
Técnico-Científicas–V Jornada
Latinoamericana. 12 y 13 de
septiembre 2017, FCV-UNR,
Casilda, Santa Fe.

SAS. SAS and STAT User's Guide,
Release 9.1. Cary, NC, USA: SAS
Institute Inc; 2003.

Wagener K, Christoph G, Drillich M. A
review of the ongoing discussion
about definition, diagnosis and
pathomechanism of subclinical
endometritis in dairy cows.
Theriogenology 2017; 94:21-30.