



Caso clínico

Vasculitis por IgA ampollar. Presentación de un caso.

Camardella Ileana¹, Chessé Carla¹, Suarez Mónica Florencia¹, Tennerini Leticia¹,
Innocenti Alicia Carolina¹

1-Hospital Luis Carlos Lagomaggiore

Correo electrónico de contacto: ileanacamardella@gmail.com

Recibido: 20 de noviembre de 2019 - Aceptado: 04 de diciembre de 2019

RESUMEN

La Vasculitis por Inmunoglobulina A (VIgA), denominada anteriormente púrpura de Schölein-Henoch, es una vasculitis que afecta a pequeños vasos. Los síntomas característicos incluyen púrpura palpable, manifestaciones articulares, gastrointestinales y renales. Las principales causas

de morbilidad son el compromiso gastrointestinal y renal. El tratamiento en su mayoría es sintomático ya que el curso de la enfermedad habitualmente es benigno.

Palabras claves: Vasculitis por IgA, Púrpura Schölein-Henoch, Púrpura palpable

ABSTRACT

Immunoglobulin A Vasculitis (IgAV), formerly known as Schölein-Henoch purpura, is a vasculitis that affects small vessels. Characteristic symptoms include palpable purpura and joint, gastrointestinal and renal manifestations. The main morbidity causes are gastrointestinal and

renal involvement. The treatment is mostly symptomatic because the course of the disease is usually benign.

Key words: IgA Vasculitis, Schölein-Henoch purpura, palpable purpura

Introducción

La púrpura de Schönlein-Henoch, conocida actualmente como vasculitis por IgA (VIgA)⁽¹⁾, es una vasculitis aguda leucocitoclástica que involucra a pequeños vasos.⁽²⁾

Su presentación clínica habitual es una tétada que incluye púrpura palpable, artralgias, afectación renal y dolor abdominal.⁽³⁾

El tratamiento varía de acuerdo a la gravedad y a la afectación orgánica de la enfermedad.⁽⁴⁾

Caso clínico

Paciente de sexo femenino de 40 años, con antecedentes de hipertensión arterial esencial, dislipidemia, obesidad grado 1, esteatosis hepática y tabaquismo actual. Ingresó al servicio de clínica médica por presentar pápulas palpables, purpúricas, en ambos miembros inferiores e hipogastrio, vitropresión negativa y no pruriginosas (Figura 1). Además, se apreciaban vesículas y ampollas hemorrágicas (Figura 2). Dichas manifestaciones se acompañaban de dolor

abdominal intenso, sordo, generalizado y deposiciones diarreicas sin moco, pus ni sangre. También presentó gonalgia izquierda con impotencia funcional. Como antecedente refería, dos semanas previas a la consulta, un cuadro de vía aérea superior medicado con ácido acetilsalicílico. Se realizaron múltiples estudios complementarios (Tabla 1), de los cuales la VSG, PCR Y AELO resultaron positivos.

Se realizó biopsia de piel que presentaba necrosis de los estratos superiores de la epidermis. Los vasos del plexo superficial presentaban sus luces colapsadas, con infiltrado inflamatorio de linfocitos y neutrófilos, y leucocitoclasia (Figura 3 y 4).

Con los antecedentes, la clínica y el estudio histopatológico se arribó al diagnóstico de VlgA,

Discusión

La VlgA es una vasculitis leucocitoclástica que involucra pequeños vasos.⁽²⁾

Predomina en varones, siendo más frecuente en la infancia (el 90% de los casos reportados se encuentra en menores de 10 años) con un pico de incidencia en otoño e invierno.⁽⁴⁾

Se ha observado una fuerte predisposición genética relacionado con el HLA tipo II, alelo HLA-DRB1.^(5,6)

Los desencadenantes de la VlgA incluyen en orden de frecuencia: infecciones del tracto respiratorio superior, fármacos, vacunas y tumores malignos. En el caso de nuestra paciente se identificaron dos de estos: cuadro de vía aérea superior y la ingesta de ácido acetilsalicílico, sin poder atribuir el origen de la púrpura a uno en particular.

Las manifestaciones clínicas clásicas de la VlgA son púrpura palpable, dolor articular, compromiso gastrointestinal y afectación renal.⁽²⁾ Esta tétada se presentó en nuestra paciente.

La piel está afectada en la totalidad de los pacientes. Clínicamente se puede observar púrpura palpable, ampollas e incluso necrosis.⁽⁴⁾ La presencia de ampollas es poco frecuente y se asocia a buen pronóstico, como nuestra paciente.⁽³⁾

Por otro lado, el compromiso articular se encuentra presente en el 15% de los pacientes en forma de poliartalgias, sin destrucción articular. Los sitios más afectados son las rodillas y tobillos.⁽²⁾

Los síntomas gastrointestinales se expresan en el 10 al 40% de los casos con dolor abdominal, melena o hematemesis.⁽⁹⁾ En casos severos pueden imitar un abdomen agudo quirúrgico.⁽⁸⁾

La afección renal se encuentra en el 20 al 55% de los pacientes. La nefritis ocurre generalmente 1–2 meses después del inicio de la VlgA. Las manifestaciones varían desde hematuria microscópica y proteinuria leve a síndrome nefrótico, nefrítico e insuficiencia renal.⁽¹⁰⁾ El

indicándose tramadol vía oral para manejo de dolor y reposo.

La paciente concurrió dos semanas después del alta al consultorio de dermatología, en donde se constató progresión de lesiones, persistencia del dolor abdominal y hematuria en la orina completa. Se indicó prednisona 20 mg/día, con buena respuesta terapéutica, por lo cual comenzó el descenso gradual de la misma.

hallazgo más común es la hematuria microscópica aislada que se desarrolla dentro de las cuatro semanas posteriores al inicio de la enfermedad, siendo en la mayoría de los casos leve y con buena recuperación, como ocurrió en nuestra paciente.⁽¹¹⁾

El compromiso del sistema nervioso central es infrecuente, aparece 2 a 4 semanas después del inicio de la vasculitis. Se presenta con cefalea, convulsiones, inestabilidad, irritabilidad, mareos y cambios de comportamiento.⁽²⁾

La VlgA está asociada a la presencia de neoplasias hasta en el 2,5% de los casos, siendo los más relacionados los de tracto gastrointestinal y urinario. Las lesiones purpúricas pueden comenzar antes, durante o después del diagnóstico del tumor. Se debe realizar búsqueda de patología maligna ante el desarrollo inexplicable de VlgA, especialmente si la erupción se extiende al tronco y las extremidades superiores.⁽²⁾

El diagnóstico se basa en criterios definidos en 2010 por un conjunto de sociedades: Liga Europea contra el reumatismo (EULAR), Organización pediátrica Internacional de Ensayos de Reumatología (PRINTO) y Sociedad Europea de Reumatología Pediátrica (PRES). Tiene una sensibilidad del 99,2% y especificidad de 86% en adultos.⁽²⁾ (Tabla 2).

La biopsia se indica en los casos de presentación atípica o incompleta.⁽¹²⁾ Algunos autores sugieren toma de muestra histopatológica en todos los adultos de forma obligatoria.⁽¹³⁾

Las características histológicas de la VlgA en piel son los de una vasculitis leucocitoclástica que afecta los pequeños vasos superficiales.⁽²⁾ Las paredes del vaso están infiltradas por neutrófilos, que forman polvo nuclear (leucocitoclasia), y se observan eritrocitos extravasados en la dermis circundante. Las paredes de los vasos están engrosadas.⁽¹³⁾ En la inmunofluorescencia directa

la IgA se observa depositada en las paredes del vaso.⁽¹²⁾

Es importante realizar el diagnóstico diferencial con otras vasculitis sistémicas como la panarteritis nudosa (PAN), crioglobulinemia y vasculitis asociadas a ANCA.⁽¹⁴⁾

En la mayoría de los casos, la VIgA es leve y autolimitada, y solo requiere tratamiento sintomático. Los objetivos de la terapéutica son: aliviar los síntomas agudos, disminuir la morbilidad a corto plazo y prevenir la insuficiencia renal crónica.⁽¹²⁾ El reposo y los analgésicos están indicados en pacientes que presentan artralgias o dolor abdominal.⁽¹⁵⁾ El uso de corticoides es controvertido. En múltiples reportes se sugiere indicarlos en vasculitis ampollar, compromiso gastrointestinal y articular.^(3,11) Es importante

mencionar que el uso de la terapia sistémica no modifica el curso de la enfermedad renal ni extrarenal.⁽¹¹⁾

Se proponen terapéuticas para la VIgA con compromiso renal como ciclosporina, micofenolato de mofetilo, azatioprina y Rituximab.^(5,16)

Conclusión

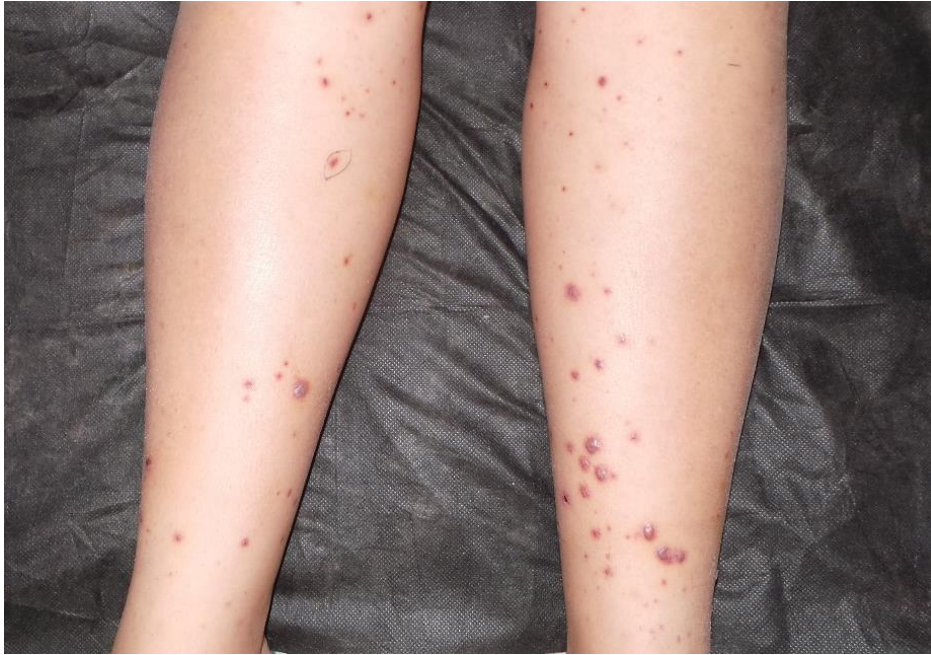La VIgA es una vasculitis infrecuente y autolimitada en la edad adulta. En pacientes que presenten VIgA sin un desencadenante conocido, es importante realizar la búsqueda de patología maligna. Destacamos que el uso de corticosteroides es efectivo para tratar el compromiso gastrointestinal, la púrpura ampollar y aliviar los síntomas articulares, pero no modifica el curso de la enfermedad.

Conflictos de Intereses.

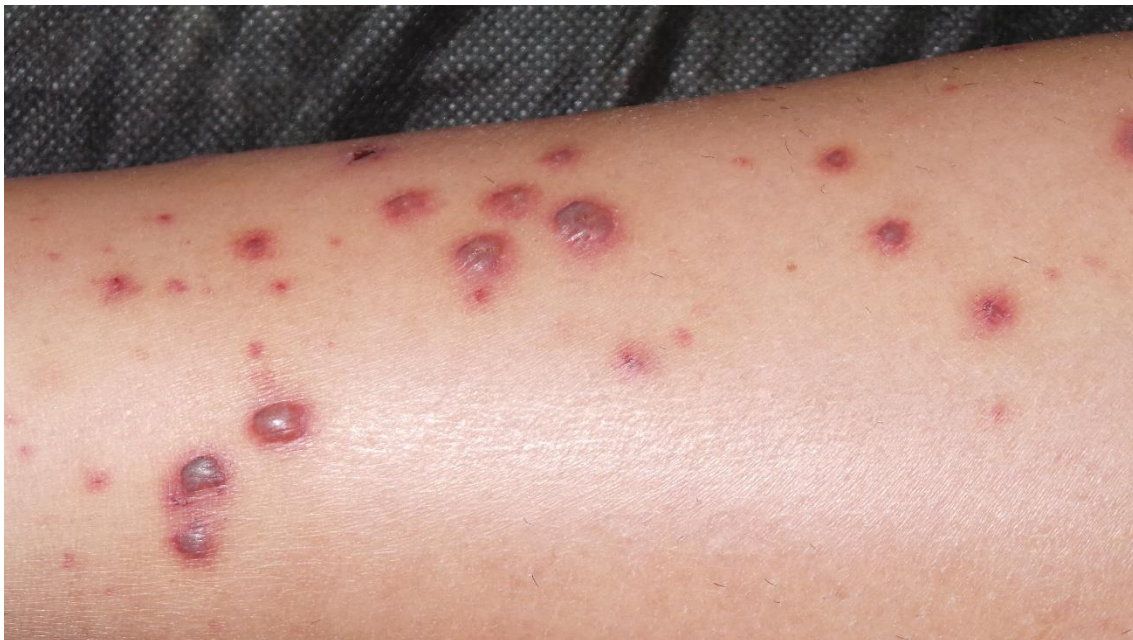Los autores del trabajo no presentan conflictos de intereses

Tabla1. Exámenes complementarios

Cultivo de fauces: negativo
AntiStreptolisina O (AELO): 737 IU/mL. Valor normal :0-237
VSG: 20 mm/h
PCR 88 mg/L0. Valor normal: 0-5
Elisa de tercera generación virus de inmunodeficiencia humana: no reactivo
Antígeno de superficie virus hepatitis B: no reactivo
Ecografía abdominal: dentro de parámetro normales
Factor reumatoideo: negativo
Fracción c3-c4 complemento: negativo
Anticuerpos antinucleares (ANA): negativo
Anticuerpos anticitoplasma de neutrófilo (ANCA): negativo
Anticuerpos anti DNA: negativo
AC antimieloperoxidasa: negativo

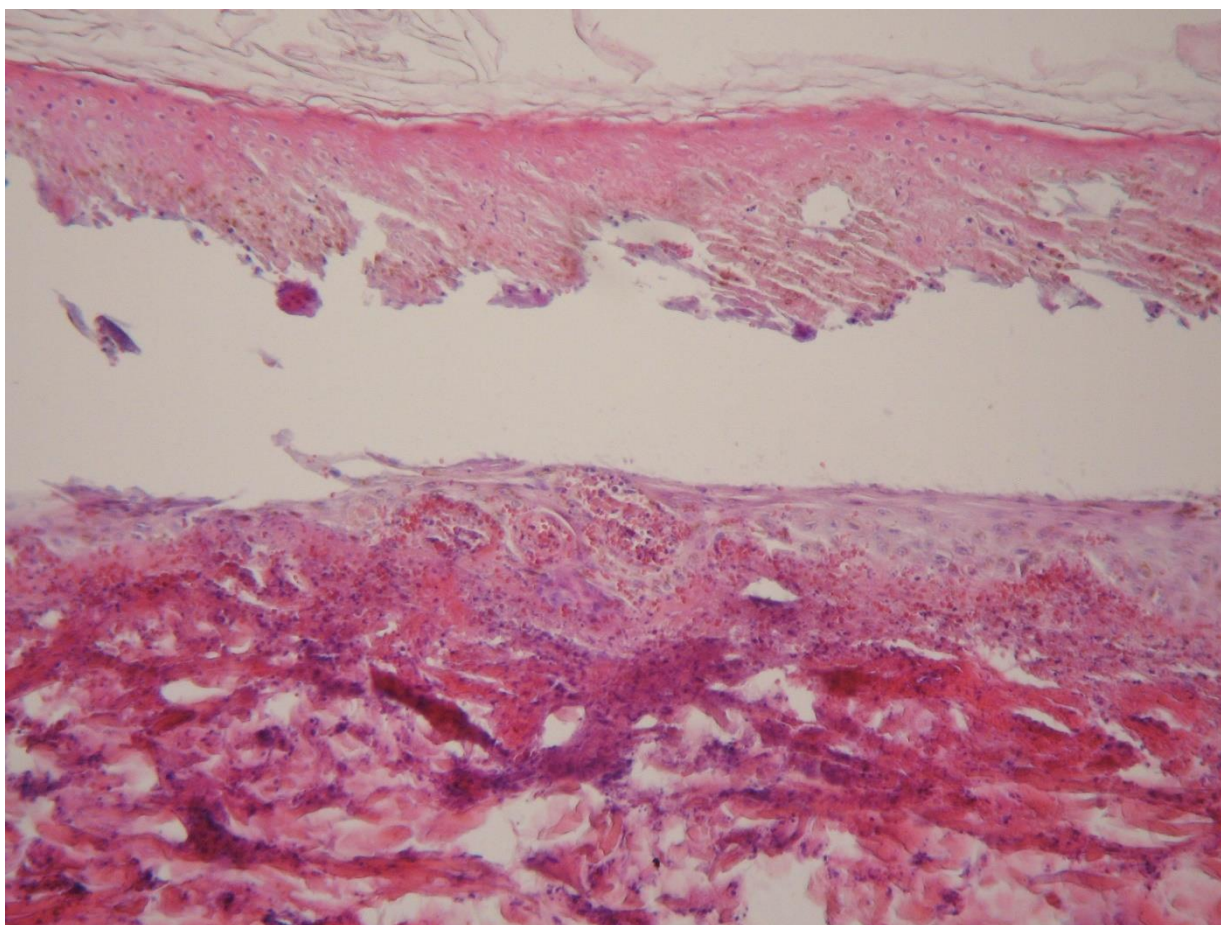
Figura 1

En ambos miembros inferiores se observa la presencia de pápulas purpúricas, ampollas y vesículas hemorrágicas no pruriginosas.

Figura 2

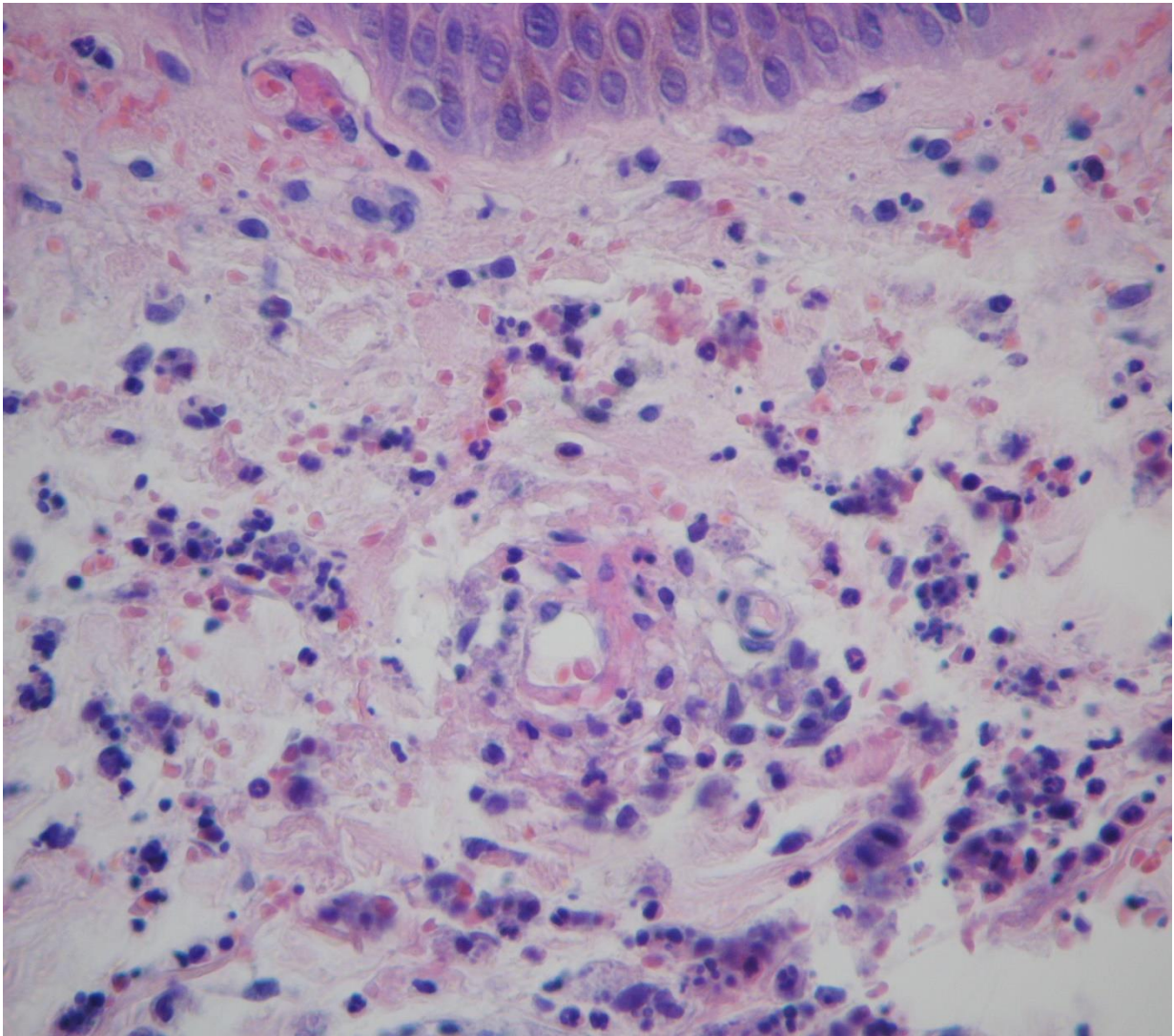
En pierna derecha se observa a mayor detalle la presencia de pápulas eritematosas, ampollas y vesículas hemorrágicas con eritema en la periferia.

Figura 3



H-E 100x Necrosis epidérmica con despegamiento ampollar. En dermis sufusión hemorrágica, vasculitis e infiltrado inflamatorio.

Figura 4



H-E 400x Vasculitis de pequeños vasos, vénula con endotelio prominente, necrosis fibrinoide de la pared, infiltrado perivascular de neutrófilos, extravasación eritrocitaria y leucocitoclasia.

Tabla 2. Criterios diagnósticos

Criterio	Definición
Criterio obligatorio	Púrpura o petequias, predominantemente en extremidades inferiores y no debida a trombocitopenia.
Al menos 1 de los siguientes	
Dolor abdominal	Dolor abdominal cólico o difuso de inicio agudo reportado por anamnesis y exploración física. Puede acompañarse de invaginación y/o sangrado intestinal
Histología	Vasculitis leucocitoclástica con depósito predominante de IgA o glomerulonefritis proliferativa con depósito de IgA
Artritis o artralgias	Artritis de inicio agudo definida como tumefacción articular o dolor articular con limitación de la movilidad y/o artralgia de inicio agudo definida como dolor articular sin tumefacción ni limitación de la movilidad
Afección Renal	Proteinuria >0,3g/24 hs. Hematuria o cilindros de hematíes: >5 hematíes/campo de gran aumento o cilindros de glóbulos rojos en el sedimento

EULAR/PRINTO/PRES: the European League Against Rheumatism, the Paediatric Rheumatology International Trials Organization and the Paediatric Rheumatology European Society ⁽²⁾

Referencias bibliográficas

1. Sunderkötter CH, Zelger B, Chen K-R, Requena L, Requena L, Piette W, Carlson JA, et al. Nomenclature of Cutaneous Vasculitis: Dermatologic Addendum to the 2012 Revised International Chapel Hill Consensus Conference Nomenclature of Vasculitides. *Arthritis Rheumato*. 2018; 70:171-184.
2. Hetland LE, Susrud KS, Lindahl KH, Bygum A. Henoch-Schönlein Purpura: A Literature Review. *Acta Derm Venereol*. 2017;97:1160-1166.
3. Su H-W, Chen C-Y, Chiou Y-H. Hemorrhagic bullous lesions in Henoch-Schönlein purpura: a case report and review of the literature. *BMC Pediatr* (publicación periódica en línea) 2018. Se encuentra en: <https://www.ncbi.nlm.nih.gov/pmc/articles/PMC5944150/>
4. ED Batu, A Sarı, A Erden, HE Sönmez, B Armağan, U Kalyoncu, et al. Comparing immunoglobulin A vasculitis (Henoch-Schönlein purpura) in children and adults: a single-centre study from Turkey. *Scandinavian Journal of Rheumatology* 2018; 47: 6,1-486.
5. González-Gay MA, López-Mejías R, Pina T, Blanco R, Castañeda S. IgA Vasculitis: Genetics and Clinical and Therapeutic Management. *Curr Rheumatol* 2018; 20 (5):24
6. López-Mejías R, Castañeda S, Genre F, Remuzgo-Martínez S, Carmona F, Llorca J, et al. Genetics of immunoglobulin A vasculitis (Henoch-Schönlein purpura): An updated review. *Autoimmun Rev*. 2018; 17: 301-315.
7. McPartland K, Wright G. Acute abdominal pain: Henoch-Schönlein purpura case in a young adult, a rare but important diagnosis. *Clin Med Lond Engl*. 2019;19:77-79.
8. Jauhola O, Ronkainen J, Koskimies O, Ala-Houhala M, Arikoski P, Hölttä T Clinical course of extrarenal symptoms in Henoch-Schonlein purpura: a 6-month prospective study. *Arch Dis Child*. 2010;95:871-876.
9. Dudley J, Smith G, Llewelyn-Edwards A, Bayliss K, Pike K, Tizard J. Randomised, double-blind, placebo-controlled trial to determine whether steroids reduce the incidence and severity of nephropathy in Henoch-Schonlein Purpura (HSP). *Arch Dis Child*. 2013; 98:756-763.
10. Kurnia B. Henoch-Schonlein Purpura in Children: The Role of Corticosteroids. *Open Access Maced J MedSci*. 2019;7:1812-1814.
11. Villatoro-Villar M, Crowson CS, Warrington KJ, Makol A, Ytterberg S, Koster M. Clinical Characteristics of Biopsy Proven IgA Vasculitis in Children and Adults: A Retrospective Cohort Study. *Mayo Clin Proc*. 2019;94:1769-1780.
12. Flood D, Barber B, Miletta NR. Diagnosing IgA Vasculitis in the Active Duty Population: The Importance of Early Diagnosis and Proper Biopsy Site Selection. *Mil Med* 2018; 183:663-666.
13. Pillebout E, Verine J. Henoch-Schönlein purpura in the adult. *RevMed Interne*. 2014;35:372-381.
14. Bluman J, Goldman RD. Henoch-Schönlein purpura in children. *Can Fam Physician*. 2014;60:1007-1010.
15. Fenoglio R, Naretto C, Basolo B, Quattrocchio G, Ferro M, Mesiano P, et al. Rituximab therapy for IgA-vasculitis with nephritis: a case series and review of the literature. *Immunol Res*. 2017:186-192.