



UNCUYO
UNIVERSIDAD
NACIONAL DE CUYO

FO
FACULTAD DE
ODONTOLOGÍA



UNIVERSIDAD NACIONAL DE CUYO

FACULTAD DE ODONTOLOGÍA

TRABAJO FINAL PARA OPTAR AL TÍTULO DE ESPECIALISTA
EN ENDODONCIA

**TRATAMIENTO ENDODÓNTICO EN ELEMENTOS
DENTARIOS CON CÁLCULOS PULPARES**

ALUMNA: Od. Liliam del Valle Berrocal G

DIRECTORA: Esp. Od. Gimena Reyes

MENDOZA, JUNIO 2020

AGRADECIMIENTO

Quiero agradecer a los docentes de la Carrera de especialidad en Endodoncia por brindarnos sus conocimientos, acompañarnos y ayudarnos en nuestro crecimiento profesional.

A mi directora de tesis Od. Gimena Reyes.

A mis compañeros, en especial a Lucrecia Augustasi.

A mi familia por su apoyo incondicional.

INDICE

Resumen.....	pág.4
Introducción.....	pág.5
Caso Clínico.....	pág.17
Discusión.....	pág.22
Conclusión.....	pág.28
Bibliografía.....	pág.29

RESUMEN

Los objetivos básicos de un tratamiento endodóntico es eliminar el tejido infectado, proporcionar acceso a las soluciones irrigantes, crear espacio para la obturación y conservar las estructuras radiculares. Para todo esto, es necesario tener un buen acceso libre de interferencias a los conductos.

Bajo ciertas condiciones patológicas, la matriz de tejido conectivo de la pulpa dental sufre cambios que conducen a la deposición de minerales. Estos cambios, que se describen como alteraciones regresivas o distróficas del tejido conectivo, ocurren junto con el envejecimiento y la caries dental, y aparecen como cálculos pulpares bien definidos, como dentículos, o como depósitos calcificados difusos irregulares

Los cálculos pulpares rara vez causan dolor, pero pueden dificultar la instrumentación del canal.

Los cálculos pulpares son un hallazgo frecuente en radiografías bitewing y periapicales como una imagen radiopaca en forma de masa o agujas.

El objetivo de este trabajo es determinar la clasificación, etiología, composición prevalencia y manejo clínico de los cálculos pulpares.

Mediante el desarrollo de un caso clínico se observa radiográfica y clínicamente la presencia de cálculos pulpares en elemento 36.

Los cálculos pulpares son principalmente una manifestación fisiológica y pueden aumentar en número y tamaño debido a patologías locales o sistémicas asociadas.

Los factores etiológicos involucrados en su formación aún no son completamente determinados. Su relevancia clínica permanece en el área del tratamiento endodóntico, las tecnologías existentes ayudan a la planificación del tratamiento, el correcto acceso y abordaje a los canales radiculares para complementar cada una de las etapas de la intervención endodóntica, logrando la completa y correcta conformación de los canales radiculares.

INTRODUCCIÓN

Los objetivos básicos de un tratamiento endodóntico es eliminar el tejido infectado, proporcionar acceso a las soluciones irrigantes, crear espacio para la obturación y conservar las estructuras radiculares. Para todo esto necesario tener un buen acceso libre de interferencias a los conductos.

Bajo ciertas condiciones patológicas, la matriz de tejido conectivo de la pulpa dental sufre cambios que conducen a la deposición de minerales. Estos cambios, que se describen como alteraciones regresivas o distróficas del tejido conectivo, ocurren junto con el envejecimiento y la caries dental, y aparecen como cálculos pulpares bien definidos, como dentículos, o como depósitos calcificados difusos irregulares (Tsukamoto *et al.*, 1992).

Hay estudios que confirman que las piezas dentarias más afectadas fueron los primeros molares, ya que es la primera pieza permanente que aparece en boca. El primer molar, por ser demasiado grande presenta un tejido pulpar muy extenso, por lo que requiere de un suministro mayor de sangre, esto puede crear mayores condiciones para que se presenten las calcificaciones pulpares. Lo que explicaría la presencia de nódulos pulpares en dientes aparentemente sanos. (Hill *et al.*, 1934)

Se han observado cálculos pulpares en pacientes con enfermedades sistémicas o genéticas tales como displasia de la dentina, dentinogénesis imperfecta y en ciertos síndromes, como el síndrome de Van der Woude (Kantaputra *et al.*, 2002).

En la medida en que hemos podido determinar, los precursores sobre o alrededor de los cuales surgen estas estructuras son nidos de células. Posteriormente, estas células quedan encerradas por fibras dispuestas concéntricamente; más tarde, este complejo está impregnado de sales minerales. La piedra pulpar se elabora en etapas sucesivas. Entre cada incremento calcificado hay una unión fibrosa prominente. La periferia de la estructura está rodeada por una zona gruesa de fibras no calcificadas que hemos determinado que es tejido conectivo reticular. Las fibras que se incorporan en los cálculos pulpares se derivan del tejido conectivo circundante (Johnson *et al.*, 1956).

Con la edad los espacios pulpares de los dientes disminuyen en tamaño a través de la deposición de dentina secundaria y terciaria. Este proceso se hace más evidente cuando hay desgaste dentario, caries o alguna intervención quirúrgica.

Se han descrito dos tipos de cuerpos calcificados en la pulpa dental: los dentículos que poseen una cavidad central llena de restos epiteliales rodeada periféricamente por odontoblastos, y los cálculos pulpares que son masas compactas degenerativas de tejidos calcificados (Moss-Salentijn *et al.*, 1983).

Los nódulos pulpares pueden ser clasificados estructuralmente y sobre la base de su ubicación (Seltzer *et al.*, 1984). Estructuralmente, son nódulos pulpares verdaderos y nódulos falsos, la distinción es morfológica. Un tercer tipo de nódulos pulpares, difuso o amorfo, son de forma más irregular que los nódulos falsos, que se producen en estrecha asociación con vasos sanguíneos (Mjör *et al.*, 1973). Los nódulos verdaderos son formados por dentina y están rodeados por odontoblastos, mientras que los nódulos falsos se forman a partir de la degeneración de células de la pulpa que se mineralizan. Esta mineralización se produce en etapas, inicialmente los nidos de células son encerrados por fibras dispuestas concéntricamente (es decir, una fase orgánica precede a la mineralización) que luego se impregnan con sales minerales. Entonces se van agregando calcificaciones incrementales (Johnson *et al.*, 1956).

Basados en la ubicación, los nódulos pulpares pueden ser incrustados, adherentes y libres.

Los nódulos incrustados se forman en la pulpa, donde se adjunta dentina fisiológica en formación (a veces completamente) dentro de las paredes del conducto (Philippas *et al.*, 1961). Estos se encuentran con mayor frecuencia en la parte apical de la raíz, y la presencia de odontoblastos y tejido calcificado parecido a dentina pueden aparecer en la periferia de estos nódulos (Johnson *et al.*, 1956)

Los cálculos pulpares adherentes son simplemente menos adheridos a la dentina que los cálculos incrustados, la diferencia entre adherentes e incrustados puede ser subjetiva, pero los nódulos adherentes nunca están completamente cubiertos por dentina. Los nódulos adherentes y los incrustados pueden interferir con el tratamiento del conducto radicular en caso de causar una oclusión significativa de los conductos o si se encuentran en una curva. Los cálculos pulpares que se encuentran dentro del tejido propio de la pulpa son el tipo más comúnmente visto en

radiografías. Son muy comunes y pueden variar en tamaño de 50 μm de diámetro hasta varios milímetros pudiendo obstruir completamente la cámara pulpar (Sayegh *et al.*, 1968). Los nódulos se pueden subdividir en distintas láminas concéntricas y están los aquellos que no presentan láminas. Los nódulos pulpares laminados no se asocian generalmente con nódulos pulpares pequeños, mientras que los nódulos no laminados son más ásperos y puede tener nódulos más pequeños unidos a su superficie (Appleton *et al.*, 1973). Esto está de acuerdo con un estudio en donde histológicamente se reconocieron dos tipos de nódulos: los que son redondos u ovoides, con superficies lisas y láminas concéntricas, y aquellos que no asumen ninguna forma en particular, con falta de laminaciones y superficies rugosas (Pashley *et al.*, 2006).

La formación de cálculos pulpares en los nódulos falsos consiste en una mezcla de dentina tubular (orthodentina) y tejido calcificado atubular (fibrodentina), rodeados por basófilos y se los identificó como calcificaciones densas e irregulares (Moss-Salentijn *et al.*, 1983).

En la corona, así como en el tejido radicular se encontraron nódulos pulpares falsos y la pulpa se asoció a menudo con calcificaciones distróficas. Los nódulos verdaderos consisten en odontoblastos con una capa de revestimiento tubular de dentina que están rodeando una cavidad central llena de restos celulares. En el desarrollo de los nódulos pulpares se encierran restos celulares. En dientes en desarrollo con raíces que no se han completado, los nódulos están más hacia apical y tienen una forma característica de dedal con el extremo abierto hacia apical. Los nódulos verdaderos, son abundantes en los dientes cuyo desarrollo de la raíz no es completo, mientras que en dientes con desarrollo radicular completo se encontraron más dentículos adjuntos a la pared dentinaria. Donde los nódulos verdaderos se mantuvieron libres en dientes maduros, ya no tenían forma de dedal, pero estaban rodeados completamente por una capa de dentina (Stenvik *et al.*, 1970).

Los nódulos verdaderos fueron llamados dentículos, que se forman luego de una interacción inductiva entre el epitelio y el tejido pulpar, mientras que los nódulos falsos, son simplemente llamados cálculos pulpares, que se forman alrededor de focos de calcificación (Moss-Salentijn *et al.*, 1983). Por desgracia, esta clasificación

es difícil de aplicar porque el modo de génesis no siempre puede ser claro, sobre todo en elementos dentarios adultos (Moss -Salentijn *et al.*, 1988).

A pesar de que es relevante afirmar que la presencia o ausencia de túbulos no debe ser el único factor para clasificar los nódulos, la clasificación de acuerdo a la morfología tradicional, en un sentido más amplio, sigue siendo preferible, con la comprensión de que es probable que haya una mezcla de orthodentina y fibrodentina en ambos tipos de nódulos pulpares (Moss-Salentijn *et al.*, 1983).

La microscopía electrónica ha demostrado que en la pulpa puede haber muchos focos de calcificación de 1 μ m o menos de diámetro, ya sea en grupos de superficie lisa esférica o en capas compactadas alrededor de fibras de colágeno o como depósitos intracelulares. Los grupos de superficie lisa esférica a menudo aparecen para empujar las fibras de colágeno a un lado, con cristales reales que están apretados y que son de tamaños variable. Alrededor de estas piedras esféricas hay una banda estrecha electrón denso, lo que sugiere una deposición gradual de minerales en la superficie, es decir, son de matriz fibrosa. Algunos focos tempranos, sin embargo, contenían agujas de cristales que estaban estrechamente asociados con la matriz de colágeno. Estas median 50 Å de ancho y 1.000 Å de longitud (Appleton *et al.*, 1973).

Odontológicamente se han introducido y empleado muchas técnicas histoquímicas a fin de estudiar la estructura fina de los tejidos bucales y aquellas que aparecen por excitación del estroma pulpar, dentro de ellas se destacan la microscopía electrónica, microradiografía, microanálisis con haz electrónico de difracción de rayos x, espectrografía con rayos x, energía dispersiva de rayos x, fosforescencia, luz polarizada, etc., a fin de descubrir con precisión los sitios de actividad enzimática elevada o baja en las células pulpares, todo ello se da a través de la identificación de los constituyentes químicos de los cálculos pulpares.

La gran ventaja de la histoquímica microscópica y la energía dispersiva de rayos x, está en la identificación de los constituyentes químicos y su localización exacta (Conway *et al.*, 1972). La invasión de los tejidos del huésped por microorganismos o sus productos generalmente induce una amplia variedad de reacciones inmunopatológicas. La liberación de enzimas histilíticas, toxinas y otros productos del metabolismo bacteriano constituyen el primer elemento que agrede a pulpa y periodonto y se difunde a las estructuras aledañas produciendo irritación

inflamatoria, la presencia de macrófagos residentes se activa para combatir los antígenos presentes, así como por el sistema de complemento a través de la vía alternativa como defensa innata. Los macrófagos poseen receptores que reconocen componentes de la superficie de los antígenos (receptor a manosa, glicano, CD14 y el de ligadura a lipopolisacárido) favoreciendo la fagocitosis (Jiang *et al.*, 1998).

Además la activación de macrófagos aumenta su capacidad de presentar antígenos a los linfocitos y sintetizar mediadores biológicos como interleucinas IL1, IL6, IL8, TNF, prostaglandinas, leucotrienos, enzimas lisosomales, radicales oxigenados y nitrogenados.

El factor de necrosis tumoral (TNF) estimula la producción local de prostaglandina y ambas inducen la secreción de metaloproteinasas, las cuales ejecutan la destrucción del tejido conectivo y la disolución de la matriz orgánica (Siquiera *et al.*, 2000).

Asimismo, un cuerpo extraño depositado en el tejido pulpar sirve de matriz para la formación de estructuras concéntricas fosfatadas, por lo que es imprescindible en el trabajo clínico extremar los cuidados en el acto operatorio, sobre todo cuando esté expuesto el tejido pulpar (Saxon, 1968).

Resultados de estudios realizados sobre nódulos evaluados mediante MEB (microscopía electrónica de barrido) revelaron que la composición química elemental de los cálculos pulpares es: oxígeno, 54,01%; calcio, 29,67%; fósforo, 12,01%; silicio, 0,85%; magnesio 0,80%, y zinc 0,63%. Al contrastar la relación porcentual en peso de los compuestos comunes de los cálculos pulpares encontramos: fosfato dicálcico dihidratado (brushita), fosfato tricálcico (whitlockita), fosfato octacálcico, y finalmente hidroxapatita (Mondragón Espinoza JC *et al.*, 2008).

Un estudio realizado sobre cálculos pulpares utilizó una sonda de electrones y microanálisis para investigar la composición mineral de nódulos pulpares humanos. Los nódulos estaban compuestos por dos elementos principales: calcio y fósforo (Le May O *et al.*, 1993).

Las concentraciones promedio fueron 32,1% y 14,7%, respectivamente, lo que resulta en un peso de calcio / fósforo proporción de 2,19, muy cerca de 2.15 de la hidroxapatita pura.

Otros elementos como flúor (0,88%), sodio (0,75%), magnesio (0,51%), potasio, cloro, manganeso, zinc y hierro estuvieron presentes al rastrear las concentraciones.

Dos nódulos libres de pulpa obtenidos del centro de la cavidad pulpar fueron desmineralizados, seccionados en serie y sometidos a procedimientos de inmunohistoquímica utilizando anticuerpos específicos para colágeno tipo I y proteínas no colágenas (osteopontina, osteocalcina y osteonectina). El colágeno tipo I se encuentra de manera uniforme a lo largo de los nódulos pulpares, demostrando que es un componente importante de la matriz de éstos. Dado que la mayoría de los nódulos son de fibrodentina, es probable que las células no odontoblásticas de la pulpa sean las responsables por el colágeno. Por otra parte, mientras que no se detectaron osteonectina y osteocalcina, hubo una fuerte inmunotinción de la osteopontina en la zona periférica de los nódulos pulpares lo que sugiere que juega un papel integral en la calcificación inicial, y que procede de células de la pulpa menos diferenciadas. Esto se debe a que la osteocalcina, por lo general, se expresa en la madurez de los osteoblastos, y generalmente la expresión de osteopontina precede a la de osteocalcina (Sodek J *et al.*, 1995). Con respecto a la osteopontina, los resultados inmunohistoquímicos son similares a los de las placas de ateroma y litiasis urinaria (Kohri K *et al.*, 1995). La osteopontina es producida por macrófagos y también juega un papel importante en el desarrollo de focos de calcificación en áreas necróticas en cánceres de mama (Hirota S *et al.*, 1995). Estos hallazgos pueden dar peso a la posibilidad de que los nódulos pulpares son en algún grado patológicos.

El descubrimiento de las nanopartículas de carbonato cálcico (CNP), ha llevado a nuevas teorías sobre la calcificación patológica. CNP aparecieron por primera vez como complejos macromoleculares calcificantes de auto-propagación que se encuentran en la sangre y en productos de sangre bovina y humana. Estas nanopartículas podrían producir carbonato apatita biogénico en su cubierta celular en todas las fases de crecimiento, lo que resultaría en un biofilm blanco y con agregados minerales muy parecidos a los que se encuentran en la calcificación de tejidos en el cuerpo humano. CNP son capaces de producir hidroxiapatita nucleada, por lo que han sido anunciados como un posible factor causal de la calcificación patológica, como cálculos renales o quiste renal, piedras en la vesícula, aterosclerosis y cálculo dental en la periodontitis.

Los cálculos pulpares son la manifestación característica de la calcificación fisiológica o patológica que el cuerpo humano refleja en el tejido de la pulpa dental.

Basados en la observación morfológica, podría ser que los CNP estén implicados en la calcificación de los cálculos pulpares (Jinfeng *et al.*, 2011).

De acuerdo a diversos factores que se sometieron a análisis de correlación, se informó que había relación entre nidos calcificados y el intervalo postoperatorio (coeficiente de correlación 0,2), y que no había relación con el potencial traumático de los procedimientos de restauración. Aunque esta es una asociación débil ya que no prueba la causalidad, la calcificación pulpar puede ocurrir luego de la trombosis capilar o daño de la pared vascular como resultado de procedimientos operatorios. Otros autores examinaron histológicamente 591 dientes de un grupo que incluyó elementos dentarios permanente y algunos dientes primarios (no se estableció el grupo dentario). La incidencia de calcificación de dientes cariados de estos niños y adultos jóvenes (10 a 34 años) fue casi cinco veces mayor que en dientes sin caries (36% frente al 8%, respectivamente). Esta diferencia no estuvo presente en los adultos mayores (mayores de 45 años), en este caso se apoya la teoría de que la calcificación de la pulpa es, en condiciones normales, un proceso de respuesta fisiológica (Sayegh *et al.*, 1968). En condiciones patológicas, sin embargo, (caries por ejemplo), el proceso se puede acelerar y esto se correlaciona con el concepto de la disfunción gradual de un organismo con la edad. Por lo tanto, es difícil trazar una línea entre un proceso fisiológico y un proceso patológico en la vejez. La influencia de la caries en la formación de nódulos, de hecho puede estar relacionada con las propiedades de la dentina como el número y dimensiones de los túbulos y con la tasa de progresión y la actividad de la enfermedad. Éstos factores influyen en la tasa de infecciones bacterianas y / o en la penetración de la toxina bacteriana. El examen de otra gran enfermedad oral, intentó correlacionar condición periodontal con la formación de cálculos pulpares y concluyó que ni los nódulos ni las calcificaciones difusas estaban relacionados con la pérdida de hueso (Rubach *et al.*, 1965)

Es probable que las lesiones periodontales dañen a la pulpa mediante este mecanismo, al inducir cambios atróficos y degenerativos, como reducción en el número de células pulpares, calcificación distrófica, fibrosis, formación de dentina reparativa, inflamación y resorción.

Efectos similares, se demostraron, específicamente en relación a la formación de inmensas cantidades de dentina restaurativa en los conductos pulpares de ratas, tan

sólo por lesiones gingivales producidas al desprender la encía hasta la creta alveolar. Se informó haber identificado la formación de dentina reparativa, en pulpas de los dientes de especímenes cadavéricos en el lado opuesto a las bolsas periodontales. Debido a la alteración nutricional, que es gradual y ocurre por periodos prolongados, algunas células pulpares no reciben el riego sanguíneo disponible y, por tanto, mueren. Sin embargo, la necrosis celular es tan gradual, que en ocasiones parece como si faltaran pruebas morfológicas. Las células pulpares de los dientes con afección periodontal se ven más pequeñas de lo normal y con mayor deposición de colágeno que en situaciones ordinarias (Sinai *et al.*, 1973)

Las variaciones sistémicas tales como arteriosclerosis, gota y litiasis renal pueden ser considerados como factores predisponentes para la calcificación pulpar (Sayegh *et al.*, 1968).

Un análisis realizado sobre 4.296 dientes encontró un mayor número de cálculos pulpares en pacientes con trastornos sistémicos registrando cálculos en un 15,86% en pacientes cardiovasculares en comparación con pacientes con diabetes mellitus tipo II (7,69%) y enfermedades autoinmunes (7,63%) (Moksha *et a.*, 2010).

Dolor pulpar sin causa aparente se relacionó con presencia de cálculos pulpares, y nódulos, pero esto no implicó causalidad. Los nódulos pulpares han sido descriptos como síntomas de cambios en el tejido pulpar, en lugar de su causa. La presencia de nódulos pulpares o de calcificaciones difusas no afecta el umbral de las pruebas pulpares eléctricas. En ausencia de cualquier otro signo o síntoma, los nódulos pulpares no deben interpretarse como un trastorno que requiera tratamiento endodóntico.

Los corticosteroides se utilizan en el tratamiento de las enfermedades crónicas autoinmunes y muchas enfermedades a largo plazo. Aunque estos fármacos pueden ser considerados esenciales para la salud del paciente, producen reacciones adversas. La incidencia de reacciones adversas depende del nivel de dosis y de la duración del tratamiento. Un estudio piloto se llevó a cabo en diez pacientes en tratamiento prolongado con corticosteroides. Se evaluó la obliteración pulpar sobre registros radiográficos. En la mayoría de casos, se observaron cambios pulpares en distintos grado.

La administración prolongada de corticosteroides no inhibe la formación normal de la capa de dentina, pero puede producir una necrosis de la capa superficial de la pulpa que se calcifica. Los odontoblastos maduros muestran un patrón de reacción diferente con la alteración en el nivel de la hormona y así comienzan nuevamente a formar dentina. La administración de corticosteroides a largo plazo tiene acciones complejas que ejerce una gran influencia en los odontoblastos. El odontoblasto maduro muestra un patrón de reacción diferente con la alteración de los niveles de hormonal, pero se observa una deposición continua de dentina. En dientes jóvenes pueden deprimir la aposición de dentina hasta a su límite mínimo.

El efecto específico de los corticosteroides sobre la formación de dentina es iniciar la formación de una capa excesiva predentina, que es seguida por la mineralización completa de esta capa. Sin embargo, una zona amplia de predentina con un frente de mineralización irregular se observó con una sonda electrón de rayos X que realiza un microanálisis de los minerales de la dentina.

El estrechamiento gradual de la pulpa dental conduce a un deterioro en la circulación sanguínea que resulta en un estado nutricional malo de la cavidad pulpar, los factores de crecimiento no pueden exhibir su función, y se hace imposible la regeneración de odontoblastos que conduce en última instancia a la reparación sólo por medio de un componente fibroso. El efecto de una alteración del nivel hormonal debido a la administración de esteroides es muy complejo y se conoce muy poco sobre los mecanismos de las reacciones que produce en los elementos dentarios (Yoshiho Chigono *et al.*, 2007).

A pesar de una serie de estudios microscópicos e histoquímicos, la causa exacta de las calcificaciones de la pulpa siguen siendo en gran medida desconocidas.

Los libros de texto discuten la relevancia clínica de los cálculos pulpares en términos de su efecto sobre el tratamiento del conducto radicular. Su gran tamaño en la cámara pulpar puede bloquear el acceso a las entradas de los conductos y alterar la anatomía interna. Nódulos adheridos pueden desviar o comprometer la punta de los instrumentos de exploración (Pashley *et al.*, 2002). A veces, un nódulo de gran tamaño puede ser disecado de una cavidad de acceso con fresas, pero la instrumentación ultrasónica hace que su eliminación sea mucho más fácil. Dentro de conductos estrechos el uso de ultrasonido sería ideal junto con la disolución por

acción del hipoclorito de sodio para producir un efecto sinérgico (Cunningham *et al.*, 1980).

En caso de un nódulo adherido a la pared del conducto se puede pasar junto a este, y ser removido mediante una cuidadosa instrumentación (Pitt Ford *et al.*, 2002).

Uno de los desafíos en endodoncia es localizar los conductos, particularmente en los casos en que el orificio se ha ocluidos. Con cada preparación de acceso en un diente con calcificaciones existe el riesgo de perforar la raíz o, de complicar cada procedimiento posterior. La falta de un acceso en línea recta es posiblemente la principal causa de separación del instrumento y de perforación.

Para disminuir el riesgo de perforaciones el principal aliado en la eliminación de cálculos camerales es el ultrasonido.

El beneficio de la tecnología ultrasónica en la práctica odontológica y endodoncia se produce principalmente por la producción de movimiento vibratorio, no por la producción de electricidad. El efecto piezoeléctrico, entonces, que es la aplicación de energía eléctrica a un material piezoeléctrico, da como resultado energía mecánica que es aprovechada por dispositivos de ultrasonidos dentales (Arnau *et al.*, 2004). La energía mecánica se transfiere a herramientas de corte o puntas que producen micro movimientos vibratorios en el rango de frecuencia ultrasónica. Este efecto piezoeléctrico inverso fue pre descrito teóricamente por Gabriel Lippmann en 1881, y luego verificado nuevamente por los hermanos Curie poco después (Arnau *et al.*, 2004). Las frecuencias ultrasónicas son aquellas ondas de presión de sonido oscilante por encima del límite superior del rango de audición humana, que es de aproximadamente 20 kilo Hertz (kHz).

Una gran variedad de puntas ultrasónicas son comercialmente disponibles para endodoncia, periodoncia, cirugía y usos de práctica general.

Casi todas las puntas ultrasónicas para el uso endodóntico incorpora una curva de contra-ángulo que le permite al clínico tener un lugar prácticamente sin obstáculos para observar en el área de trabajo, y se usa más fácilmente con la ayuda de un microscopio quirúrgico operativo.

Para la eliminación de nódulos existe una variedad de piedras diamantas redondas y cónicas de gran utilidad para esta ocasión.

Se recomienda que se usen con ligeros toques y se mantenga en movimiento durante su uso. Una fuerza excesiva puede reducir significativamente la amplitud de desplazamiento de la punta (Parmar *et al.*, 2011). Estudios han utilizado una gama de diferentes cargas de contacto, desde 15-200 gr. de fuerza (Dentkos *et al.*, 2008), pero un estudio reciente ha determinado que el endodoncista entrenado promedio utiliza 15 gr. de fuerza durante la instrumentación con dichas puntas (Yelton *et al.*, 2009).

Fuerzas excesivas o uso de la punta en canales extremadamente estrechos también puede causar que la punta ultrasónica se detenga (Iqbal *et al.*, 2004). Las puntas ultrasónicas también deben usarse a la potencia recomendada. Debido a la variación de dispositivos, la configuración de potencia que debe usarse es la más baja dentro del rango recomendado y aumentarlo a medida que sea necesario. Aumentando el poder de potencia, aumenta la eficiencia de corte de la punta del ultrasonido (Paz *et al.*, 2005). Sin embargo, el uso inapropiado de esta energía puede provocar la rotura de una punta (Walmsley *et al.*, 1996).

Los cálculos pulpares son un hallazgo frecuente en radiografías bitewing y periapicales como una imagen radiopaca en forma de masa o agujas.

En radiografías de toda la boca, que incluían radiografías bitewing y periapicales, de 150 hombres y 150 mujeres entre edades de 20 y 40 años, se observaron 1380 premolares y molares (679 en mujeres y 701 en hombres). Las historias médicas no contribuyeron. Sus resultados mostraron que en el 20,7% de los dientes había nódulos. Se encontró una prevalencia mucho mayor de nódulos en molares en comparación con premolares, 45,2% y 6,1%, respectivamente, para los hombres 65,9% y 5,8%, para las mujeres respectivamente. En las mujeres, los nódulos se encuentran en el 24,7% de los dientes en comparación con 16,9% en los hombres (Stafne *et al.*, 1933).

Se estudiaron 515 niños sanos de 12 a 13 años de edad de Bagdad. Un total de 6.228 premolares y molares superiores e inferiores fueron evaluados radiológicamente; 2.880 en hombres y 3.348 en mujeres. Los resultados mostraron que el 19,2% de los dientes contenían nódulos pulpares; 18,8% en el grupo de mujeres y 19,8% en el grupo de varones. (Baghdady *et al.*, 1988)

En Jordania se examinaron 814 pacientes adultos (59,2% hombres y 40,8% mujeres), con edades entre 18 a 69 años, con un total de 4.573 dientes. Nódulos pulpares (en

uno o más dientes) estuvieron presentes en radiografías en el 51,4% de los pacientes, el 60% en hombres y 40% en las mujeres. No hubo diferencias significativas entre los géneros. Nódulos estaban presentes en la pulpa en el 22,4% de los dientes estudiados, 42% primer molar y 32% en el segundo molar. Incisivos y caninos (sobre todo inferiores) fueron los menos afectados (5,5%) (Hamasha *et al.*, 1998)

En Australia una muestra de 3.296 dientes identificados en radiografías bitewing de 217 estudiantes de odontología de pregrado, con edades comprendidas entre 17 y 35 años, presentó un 56,7% en hombres y un 43,3% en mujeres. Nódulos pulpares se encontraron en el 46,1% de los sujetos y el 10,1% de los dientes examinados (Ranjitkar *et al.*, 2002)

En las dimensiones de la pulpa coronal se estudió 445 primeros molares por medio de radiografías bitewing de 121 adultos jóvenes. Nódulos pulpares estaban presente en el 9,9% de los individuos y en el 4% de los molares examinados (Willman *et al.*, 1934).

El grupo de mujeres presentaron mayor prevalencia de calcificaciones al aumentar la edad (61,22%) al compararse con el grupo de hombres (52,99%) (Arys *et al.*, 1993)

Por lo tanto el objetivo de este trabajo es determinar la clasificación, etiología, composición, prevalencia y manejo clínico de los cálculos pulpares.

CASO CLÍNICO

Paciente sexo femenino, 38 años de edad, asiste a la consulta por dolor en el elemento 36 a los cambios de temperatura. En la anamnesis la paciente refiere no presentar compromiso sistémico ni patologías de base.

Al examen clínico (Fig.1) se observa en el elemento 36 una translucidez en el esmalte, compatible con caries. A los test de sensibilidad responde positivamente al frío (Kleep Ice, Grinberg dentales S.A. Industria Argentina) y percusión.

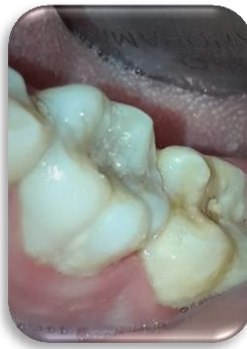

Fig. 1- Examen clínico. Inspección

Para el examen radiográfico se realizó una radiografía periapical (Película Dental Intraoral Kodak Velocidad E (E Speed)) (Fig. 2) donde se observó en elemento 36 una imagen radiolúcida debajo del esmalte (compatible con caries), ensanchamiento del ligamento periodontal, radiolucidez en la zona de furca y calcificaciones intracamerales.

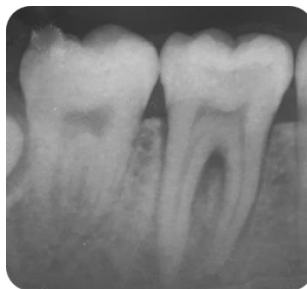

Fig. 2- Radiografía periapical

El tratamiento de elección fue el tratamiento endodóntico.

Se prepara la mesa clínica y se anestesia al paciente con la técnica troncular del nervio dentario (clorhidrato de articaina al 4% con adrenalina 1:100.000- Laboratorio SIDUS).

Comenzamos con la eliminación de caries con fresa redonda de carburo número 6 (Fig. 3).

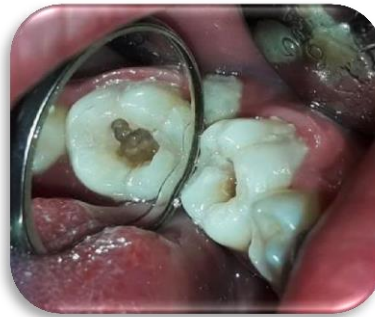

Fig. 3- Eliminación de caries.

Se realizó aislamiento absoluto (Fig. 4) con goma dique (Dental Dam- Sanctuary) y clamp N°202 (Ivory). Finalizada la apertura cameral, se observó la presencia de cálculos pulpaes en el piso de la cámara que impedían la localización de los conductos (Fig. 5).

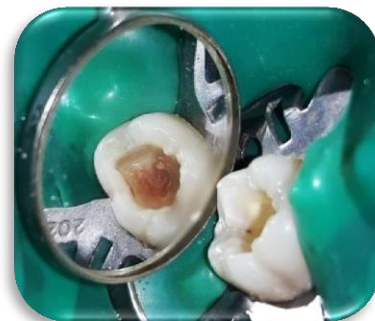

Fig. 4- Aislamiento Absoluto.

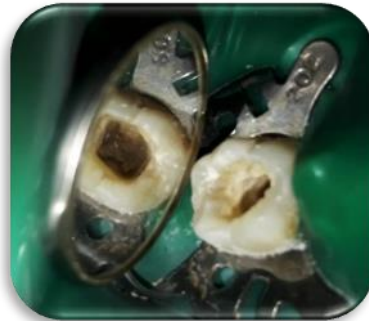

Fig. 5- Apertura cameral, presencia de calculos intracamerales.

Se procedió a la eliminación de cálculos con ultrasonido (Woodpecker, China), utilizando una punta redonda diamantada SB1 (Woodpecker, China) (Fig. 6) y con una punta periodontal P1 (Woodpecker, China) (Fig. 7), a una potencia de entre 30-50 kHz.



Fig 6- Punta de ultrasonido Woodpecker SB1.

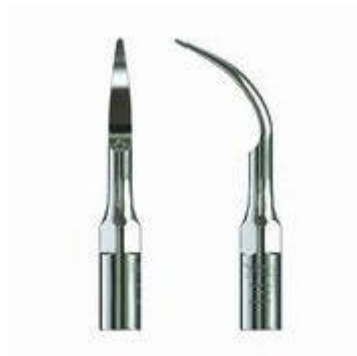

Fig. 7- Punta P1 (Catálogo Woodpecker).

Se eliminaron completamente los cálculos (Fig. 8), se procedió a la localización de conductos y preparación de los mismos (Fig. 9).

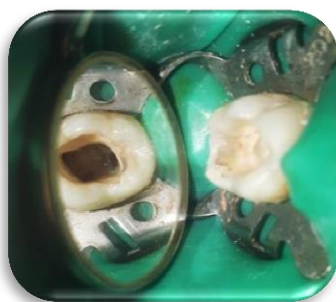

Fig. 8- Eliminación completa del cálculo

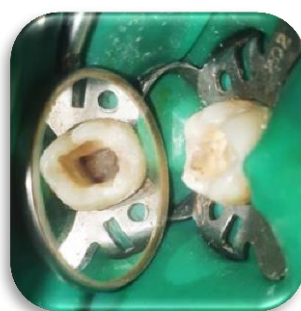

Fig. 9- Localización de conductos.

La preparación de los conductos se comenzó con limas k N° 10, 15 y 20 (Dentsply-Maillefer, Suiza), a la longitud de trabajo determinada con localizador apical (Propex Pixi-Dentsply, Suiza). Entre lima y lima se irrigó con solución de hipoclorito de sodio al 5.25% (Tedequim S.R.L., Industria Argentina). Luego se continuó con la conformación de los conductos utilizando instrumental rotatorio Mtwo (VDW, Alemania) accionadas con motor de endodoncia Silver Reciproc® (VDW, Alemania). Para los conductos mesiales se usaron las limas en el siguiente orden secuencial, 10/04, 15/05, 20/06, 25/06. Lo mismo se utilizó para la conformación del conducto distal, y se agregó una última lima Protaper Next calibre 30/06 (Maillefer, Suiza). Siempre realizando abundante irrigación con hipoclorito de sodio al 5,25% entre el paso de limas.

Se secó con conos de papel (Meta Biomed), se obturó con la técnica de condensación lateral utilizando conos de gutapercha (Meta Biomed) calibrados a la longitud de trabajo y se utilizó cemento sellador Sealer 26 (Dentsply, Suiza). Previamente se realizó una radiografía periapical prefinal para control (Fig. 10).

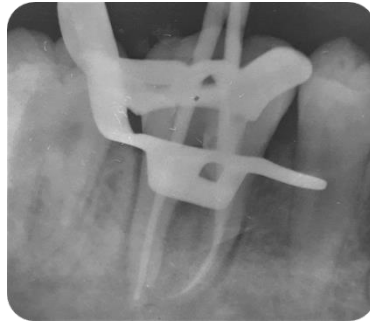


Fig. 10- Radiografía de control-prefinal.

Se procedió a terminar de obturar con la técnica de condensación lateral y los conos fueron cortados con calor. Se realizó radiografía periapical final (Fig. 13).

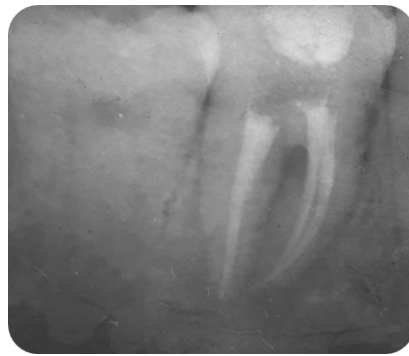

Fig. 13- Radiografía Final.

DISCUSIÓN

Este trabajo se basa en la búsqueda bibliográfica que se realizó de noviembre del 2019 a marzo del año 2020 en las bases de datos AAE (American association of endodontics)-JOE (Journal of endodontics), Medline, SciELO (scientific electronic library online) y biblioteca Cochrane, con la siguiente estrategia de búsqueda, determinando como criterios de inclusión aquellas publicaciones, arbitradas, de texto completo, idioma inglés, español y portugués, que incluyeran temas relacionados a nódulo pulpar, clasificación, etiología y uso de ultrasonido para remoción de nódulos pulpares.

Del análisis de la bibliografía se pudo determinar que la etiología de los nódulos pulpares sigue siendo causa desconocida, a pesar de los constantes avances en la ciencia, aún no se ha podido determinar su fisiopatología exacta y el origen de los cálculos pulpares. Las investigaciones sobre las propiedades morfológicas, estructurales y químicas de los cálculos contribuyen a las mejoras en el campo. Este fue un estudio fundamental que involucró ciencias básicas para evaluar las características fisicoquímicas de los cálculos pulpares. En ciertas condiciones patológicas, alteraciones regresivas o distróficas del tejido conectivo de la pulpa conduce a la deposición de minerales, cálculos, dentículos o depósitos irregulares (Tsukamoto *et al.*, 1992).

Las calcificaciones pulpares, pueden agruparse, según nuestras observaciones, en dos categorías: dentículos y áreas de calcificación difusa. Observamos que los dentículos se ubican en la región de los cuernos de la pulpa, como en nuestro caso, y las áreas de calcificación difusa en los conductos radiculares. Esto está de acuerdo con los puntos de vista aceptados que generalmente se mantienen. Los dentículos surgen de un nido de células, posteriormente, las fibras reticulares rodean las células y luego se produce la calcificación de la matriz orgánica inicial al mismo tiempo que se coloca una matriz orgánica periférica. La calcificación extensa de los cuernos de la pulpa, a veces observada, resulta de la fusión de varios dentículos individuales. Los dentículos unidos e incrustados se originan como cuerpos libres. Su posterior unión o incorporación a la dentina es el resultado de la formación de dentina en la superficie libre de estas estructuras.

Las calcificaciones pulpares no representan un obstáculo que impiden la intervención endodóntica; sino que su presencia condiciona las maniobras que debe realizar el clínico operador para abordar el o los conductos radiculares y obtener una conformación completa hasta el foramen apical. Existen una serie de consejos que aportan los diferentes autores acerca del tratamiento de conductos en estas piezas dentarias que apuntan a mejorar el acceso, la preparación biomecánica y en definitiva la obturación de las piezas dentarias que presentan calcificaciones. El avance de la tecnología permitió las incorporaciones de nuevos dispositivos y técnicas que apuntan a mejorar la calidad de los tratamientos endodónticos. La incorporación del uso de microscopio operativo a las intervenciones endodónticas permite una mejor visualización e iluminación del campo operatorio (Suehara M *et al.*, 2015). El uso de ultrasonido también mejora las preparaciones al crear mejoras en los accesos a la cámara pulpar y eliminación de interferencias que imposibilitan la localización correcta de los conductos radiculares.

En este trabajo se establece una clasificación determinada por diferentes autores, si nos basamos en su composición, se clasifica en dentículos y cálculos (Moss-Salentijn *et al.*, 1983), si nos regimos por su ubicación, nódulos incrustados, adheridos o libres (Philippas *et al.*, 1961), de acuerdo a su estructura pueden ser verdaderos o falsos, difusos o amorfos (Mjör *et al.*, 1973), según su histología reconocen ovoides o redondos con superficies lisas y láminas concéntricas y los que no poseen ninguna forma en particular, con falta de laminaciones y superficies rugosas (Pashley *et al.*, 2006).

Por desgracia, esta clasificación es difícil de aplicar porque el modo de génesis no siempre puede ser claro, sobre todo en elementos dentarios adultos (Moss -Salentijn *et al.*, 1988). Sin embargo, la clasificación de acuerdo a la morfología tradicional, en un sentido más amplio, sigue siendo preferible (Moss-Salentijn *et al.*, 1983), así encontraron nódulos pulpares falsos y nódulos verdaderos. Los nódulos falsos consistieron en una mezcla de dentina tubular (orthodentina) y tejido calcificado atubular (fibrodentina), rodeados por basófilos y se los identificó como calcificaciones densas e irregulares (Moss-Salentijn *et al.*, 1983). Los nódulos verdaderos, abundantes en los dientes cuyo desarrollo de la raíz no es completo, rodeados completamente por una capa de dentina (Stenvik *et al.*, 1970).

Los nódulos verdaderos fueron llamados dentículos, que se forman luego de una interacción inductiva entre el epitelio y el tejido pulpar, mientras que los nódulos falsos, son simplemente llamados cálculos pulpares, que se forman alrededor de focos de calcificación (Moss-Salentijn *et al.*, 1983).

Los estudios encontrados por Mondragon, que se evaluaron al microscopio electrónico de barrido (MEB), demostraron que su composición química presenta oxígeno, 54,01%; calcio, 29,67%; fósforo, 12,01%; silicio, 0,85%; magnesio 0,80%, y zinc 0,63%. Siendo los principales calcio y fosforo (Mondragón Espinoza JC *et al.*, 2008). Otros elementos encontrados fueron flúor (0,88%), sodio (0,75%), magnesio (0,51%). potasio, cloro, manganeso, zinc y hierro.

Encontramos en los estudios obtenidos por Johnson que las piedras pulpares se elaboran en diferentes etapas. Entre cada incremento calcificado hay una unión fibrosa prominente. La periferia de la estructura está rodeada por una zona gruesa de fibras no calcificadas que hemos determinado que es tejido conectivo reticular. Las fibras que se incorporan en los cálculos pulpares se derivan del tejido conectivo circundante (Johnson *et al.*, 1956). Es por ello que también hay presencia de fibras de colágeno, más específico el colágeno tipo I. Este se encuentra de manera uniforme a lo largo de los nódulos pulpares, demostrando que es un componente importante de su matriz. También hubo una fuerte inmunotinción de la osteopontina en la zona periférica de los nódulos pulpares lo que sugiere que juega un papel integral en la calcificación inicial y en el desarrollo de focos de calcificación en áreas necróticas según Hirota (Hirota S *et al.*, 1995), sin embargo, el descubrimiento de las nanopartículas de carbonato cálcico (CNP), ha llevado a nuevas teorías sobre la calcificación patológica capaces de producir hidroxiapatita nucleada. Los CNP, basados en la observación morfológica, podrían estar implicados en la calcificación de los cálculos pulpares según Jinfeng (Jinfeng *et al.*, 2011).

Se encontraron varios autores que investigaban su prevalencia. Arys presenta una mayor prevalencia en mujeres, 61.22%, que en hombres, 52.99%, al aumentar la edad en el año 1993.

En Jordania, año 1998, Hamasha señaló ser más prevalente en hombres en un 59.2% que en mujeres en un 40.8% y en Australia, en el año 2002, a Ranjitkar le resulto similar, un 56.7% en hombres y un 43.3% en mujeres.

La mayoría de las veces las calcificaciones pulpares se presentan a una edad intermedia de la vida adulta; entre los 50 y 59 años según Kannan *et al.* (Kannan S *et al.*, 2015). Gulsahi A *et al.* manifiestan una mayor incidencia en personas del género femenino y en el sector de molares (Gulsahi A *et al.*, 2009) y en piezas dentarias que presentan algún tipo de restauración o caries dentinaria que han sido sometidas a alguna irritación pulpar de larga data. Ciertos casos clínicos se presentan con sintomatología de molestias leves en un tiempo anterior y luego se van intensificando en el tiempo y evidencian restauración extensa en la pieza dentaria (Ozkalaycia N *et al.*, 2011).

De acuerdo con los hallazgos reportados por los diversos autores, entre ellos Pashley son los molares las piezas dentales más afectadas por la presencia de cálculos en su estroma pulpar, coincidiendo con los autores, el caso clínico presentado ocurre en un molar. Esta situación podría deberse a diferentes razones, como: el hecho de que los primeros molares son los dientes más grandes en la arcada y tienen un mejor suministro de sangre en los tejidos pulpares, son las piezas dentarias que erupcionan más precozmente; su predisposición a caries dental; el estrés masticatorio; la acción de procedimientos operatorios, etc. Asimismo, estas calcificaciones también han sido observadas en dientes anteriores sometidos a pulpotomía y desgastes patológicos, como atrición, abrasión y erosión.

La bibliografía se discute la relevancia clínica de los cálculos pulpares en términos de su efecto sobre el tratamiento del conducto radicular. Su gran tamaño en la cámara pulpar puede bloquear el acceso a las entradas de los conductos y alterar la anatomía interna. Nódulos adheridos pueden desviar o comprometer la punta de los instrumentos de exploración (Pashley *et al.*, 2002) y así traer nuevos problemas al tratamiento.

Conway *et al.*, marco que las diferencias entre dentina y cálculos pulpares estaban en la presencia de agua y más material orgánico en los cálculos pulpares en comparación con la dentina. Este fenómeno puede estar justificado por la presencia de carbono en la superficie de las piedras pulpares. La presencia de material orgánico también explica los tonos grises más bajos observados en los cálculos pulpares en comparación con la dentina (Conway *et al.*, 1972). En este caso, el nódulo se encontraba en gran parte adherido a las paredes de dentina, lo cual dificultó su

eliminación, esta diferencia de color que determina el autor, sirvió de referencia para su eliminación.

Bergman en su estudio, declarara que los cálculos se producen principalmente en los dientes con pulpas patológicas donde la pulpa inflamada, con lo cual coincidimos al encontrar que en el 76.3% de los pacientes con pulpitis se encontraron cálculos pulpares, pero en otros estudios difieren en cuanto a pulpa necrótica ya que los resultados encontrados, solo el 18.8% de los pacientes con pulpa necrótica presentaron cálculos pulpares.

En cuanto a mayor frecuencia de cálculos pulpares en los Órganos dentarios, el estudio de Tamse mostro encontrar mayor frecuencia en los Órganos 46 y 36; al igual con Olivares Herrera donde los Órganos dentarios más afectados fueron los primeros molares mandibulares quizás, esto debido a la erupción más temprana de dichos órganos dentarios; Baghdady en su estudio encontró que el primer molar inferior tiene un mayor porcentaje de cálculos pulpares que los segundos molares y premolares en ambos maxilares (. Baghdady V *et al.*, 1988)

En la búsqueda de las entradas de los conductos radiculares se deben analizar e interpretar correctamente las estructuras anatómicas situadas en el suelo de la cámara pulpar. La dentina reparadora o las calcificaciones tienen una tonalidad más clara que el suelo de la cámara pulpar. Las entradas de los conductos se encuentran al final de las líneas de desarrollo de aspecto oscuro (en caso de existir), situadas en el suelo de la cámara pulpar. El uso de puntas ultrasónicas de distintas formas facilita la eliminación de los cálculos pulpares si éstos obstruyen la entrada del conducto radicular. A pesar de que no rotan, cortan mejor y permiten un uso más fiable y más controlad. (Plotino G *et al.*, 2007)

En su eliminación nos ayudamos con piedras y los micromovimientos producidos por ultrasonido. Para el ultrasonido existe una gran variedad de aditamentos, en este caso clínico en particular nos ayudamos con puntas periodontales (ej, punta P1 de Woodpecker) .

Ciertos casos clínicos ameritan la utilización de punta endosónica para ultrasonido para la apertura cameral y remoción del cálculo pulpar. Fachin *et al.* usaron la punta de una lima K de sección cuadrangular, de calibre N° 30 y 35, cortada a 4 mm de su punta, lo que le otorga un borde afilado en el nuevo extremo de trabajo aplicando

presión apical y escariado. Esta técnica denominada el “Modified-Tip Instrument” “facilitaría la remoción del cálculo pulpar, por lo que los autores sugieren su uso en canales extremadamente calcificados (Jain P *et al.*, 2014). Jain y cols utilizaron una Punta ultrasónica cónica y activa Start-XTM # 3 (Dentsply Maillefer) con un Generador ultrasónico piezoeléctrico logrando el desplazamiento completo de la masa calcificada (Goga R *et al.*,2008). Bahetwar y col. lograron eliminar la masa calcificada con un excavador bien afilado (Bahetwar *et al.*, 2010).

Luego de realizada la apertura cameral, la localización de los conductos es de fundamental importancia, por lo que se puede utilizar explorador endodóntico (DG 16 o similar). Shoaib (Shoaib HS *et al* 2014) utilizó una lima K N° 25 con un corte de 3 a 4 milímetros de su punta para acceder a mayor profundidad. Sin embargo, también utiliza la técnica de abordaje con instrumentos manuales e irrigación con hipoclorito de sodio al 5,25%.

Otra de las conductas que sugieren la mayoría de los autores es el uso de microscopio (Suehara M *et al.*, 2015) para obtener una mejor visibilidad del campo operatorio y mejorar la preparación del sistema de conductos radiculares.

CONCLUSIÓN

Los cálculos pulpares son principalmente una manifestación fisiológica y pueden aumentar en número y tamaño debido a patologías locales o sistémicas asociadas. Los factores etiológicos involucrados en su formación aún no son completamente determinados. Su relevancia clínica permanece en el área del tratamiento endodóntico, las tecnologías existentes ayudan a la planificación del tratamiento, el correcto acceso y abordaje a los canales radiculares para complementar cada una de las etapas de la intervención endodóntica, logrando la completa y correcta conformación de los canales radiculares.

BIBLIOGRAFÍA.

Appleton J, Williams MJ. Ultrastructural observations on the calcification of human dental pulp. *Calcified Tissue Research* (1973); 11. 222–3

Appleton J, Williams MJ. Ultrastructural observations on the calcification of human dental pulp. *Calcified Tissue Research* (1973); 11. 222–3

Baghdady V, Ghose L, Nahoom H, Prevalence of pulp stones in a Teenage Iraqi group; *J Endod* 1988; 14 (6): 309-311. 2015; 41(3): 333-337. 42(8): 735-739.

Bahetwar SK, Pandey RK. An unusual case report of generalized pulp stones

Bull Tokyo Dent Coll. 2015; 56(3): 169-175.

Bull Tokyo Dent Coll. 2015; 56(3): 169-175.

Conway, J.C. Baunhammers, G. Scanning electron microscopy examination on surfaces and margins: a scanning electron microscopy investigation. *J. Prosth. Dent.* , (1972); 27: 622-631

Cunningham WT, Balekjian AY. Effect of temperature on collagen-dissolving ability of sodium hypochlorite endodontic irrigant. *Oral Surgery, Oral Medicine, Oral Pathology* (1980); 49: 175–7.

Endodontics in Infected Root Canal with Calcified Structure: Acase Report.

Endodontics in Infected Root Canal with Calcified Structure: Acase Report.

Goga R, Chandler N, Oginni A. Pulp Stone: a review. *International Endodontic*

Gulsahi A, Cebeci A, Özden S. A radiographic assessment of the prevalence

Hill TJ Pathology of the dental pulp. *Journal of the American Dental Association* (1934); 21: 820–44

Hirota S, “et al”. Expression of bone matrix protein Messenger ribonucleic acids in human breast cancers. Possible involvement of osteopontin in development of calcifying foci. *Laboratory Investigations* (1995); 72: 64–9

Jain P, Patni P, Hiremath H, Jain N. Successful removal of a 16 mm Long

Jiang Y, “et al”. Endodontic pathogens stimulate monocyte chemoattractant protein1 and interleuking-8 in mononuclear cells. *Int Endod J.* (1998); 24 (2).

Jinfeng Z, “et al”. Association between dental pulp stones and calcifying nanoparticles. *Int J Nanomedicine*. (2011); 6: 109 – 118.

Johnson PL, Bevelander G. Histogenesis and histochemistry of pulp calcification. *Journal of Dental Research* (1956); 35: 714–22

Journal [serial on the Internet]. (2008, June), [cited April 16, 2017]; 41(6): 457-468. Available from: Dentistry & Oral Sciences Source.

Journal of Health Sciences, Qassim University. 2016; 10(3) 437-442.

Kannan S, Kannepady SK, Muthu K, Basavarajaiah J, Thapasum A. Radiographic Assessment of the Prevalence of Pulp Stones in Malaysians. *JOE*.

Kantaputra PN, “et al” .Van der Woude syndrome with sensorineural hearing loss, large craniofacial sinuses, dental pulp stones, and minor limb anomalies: report of a four-generation Thai family. *American Journal of Medical Genetics* (2002); 108: 275– 80.

Kohri K, “et al”. Structure and expression of the mRNA encoding urinary stone protein (osteopontin). *Journal of Biological Chemistry* (1993), 268: 1518–4.

Le May O, Kaqueler JC. Electron probe micro-analysis of human dental pulp stones. *The Journal of Scanning Microscopies* (1993); 7: 267–72. Management. *J Conserv Dent*. 2014; 17(1): 92-95.

Mjör IA, Pindborg JJ. *Histology of the human tooth*. (1973). Copenhagen: Munksgaard, pp. 61–2.

Moksha N, “et al”. A radiographic correlation between systemic disorders and pulp stone. *Indian J Dent Res* 2010; 21 (3): 369- 373.

Mondragón Espinoza JC. Análisis estequiométrico de cálculos pulpaes *Odontología Actual* (2008); 58: 44-47. Análisis estequiométrico de cálculos pulpaes *Odontología Actual* (2008); 58: 44-47

Moss -Salentijn L, Hendricks - Klyvert M. Calcified structures in human dental pulps. *Journal of Endodontics* (1988); 14: 184–9

Moss-Salentijn L, Klyvert MH. Epithelially induced denticles in the pulps of recently erupted, noncarious human premolars. *Journal of Endodontics* (1983); 9: 554– 60.

Moss-Salentijn L, Klyvert MH. Epithelially induced denticles in the pulps of recently erupted, noncarious human premolars. *Journal of Endodontics* (1983); 9: 554– 60.

of pulp stones in a group of Turkish dental patients. *Int Endod J*. 2009;

- Ozkalaycia N, Zengin AZ, Turk SE, Sumer AP, Bulucu B, Kirtiloglu T. Multiple
- Pashley DH, “et al”. Histology and physiology of the dental pulp. In: Ingle JI, Bakland LK, eds. Endodontics, (2002) 5th edn. Decker Inc, 43–5.
- Pashley DH, Liewehr FR. Structure and Functions of the Dentin–Pulp Complex (2006). In: Cohen S, Hargreaves KM, eds. Pathways of the Pulp, 9th edn. St. Louis, MO, USA: Mosby Elsevier, pp. 502–4
- Philippas GG. Influence of occlusal wear and age on formation of dentin and size of pulp chamber. *Journal of Dental Research* (1961); 40: 1186–98. Influence of occlusal wear and age on formation of dentin and size of pulp chamber. *Journal of Dental Research* (1961); 40: 1186–98.
- Pitt Ford TR, “et al”. Endodontics Problem-Solving in Clinical (2002) Practice. London, UK
- Plotino G, Pameijer CH, Maria Grande N, Somma F. Ultrasonics in endodontics: a review of the literature. *J Endod* 2007; 33:81-95 pulp stone using ultrasonic tips from maxillary left first molar and its endodontic
- Pulp Stones: A case Report. *Eur J Dent*. 2011; (5): 210-214.
- Rubach WC, Mitchell DF. Periodontal disease, accessory canals and pulp pathosis. *Journal of Periodontology* (1965); 36: 34–8.
- Saxon, C.A. (1968): Identification of octacalcium phosphate in human dental calculus by electron diffraction. *Arch. Oral Biol.* (1998); 13: 243-246.
- Sayegh FS, Reed AJ. Calcification in dental pulp. *Orat Surg Oral Med Oral Pathol* (1968); 25: 873-82
- Sayegh FS, Reed AJ. Calcification in the dental pulp. *Oral Surgery, Oral Medicine, Oral Pathology* (1968); 25: 873–82.
- Sayegh FS, Reed AJ. Calcification in the dental pulp. *Oral Surgery, Oral Medicine, Oral Pathology* (1968); 25: 873–82.
- Sciences, Qassim University. Vol. 8, No. 4 (Oct-Dec 2014)426-428.
- Seltzer S, Bender IB. *The Dental Pulp* (1984) 3rd edn. Philadelphia, PA: J.B. Lippincott Compan
- Shoaib HS - Ahmed NM. Calcific Metamorphosis: A Review. *International*
- Shoaib HS. Case Report 1. Management of pulp canal obliteration using
- Sinai I, Soltanoff W. The transmission of pathologic changes between the pulp and the periodontal structures. *Oral Surg* (1973); 36: 558

Siquiera Jr JF, Dantas CJS. Mecanismos celulares e moleculares da inflamação. Rio de Janeiro: Medís, (2000), 238.

Sodek J, “et al”. Regulation of osteopontin expression in osteoblasts. *Annals of the New York Academy of Sciences* (1995); 760: 223–41

Stenvik A, Mjör IA. Pulp and dentine reactions to experimental tooth intrusion. A histologic study of the initial changes. *American Journal of Orthodontics* (1970b); 57: 370–85.

Suehara M, Sano Y, Sako R, Aida N, Fujii R, Muramatsu T et al. Microscopic the Modified-Tip instrument technique: *International Journal of Health*

Tsukamoto Y, et al. Mineralized nodule formation by cultures of human dental pulp-derived fibroblasts. *Archives of Oral Biology* (1992); 37: 1045–55.)

Ultrasonics in Endodontics: A Review of the Literature .Gianluca Plotino, Cornelis H Pameijer, Nicola Maria Grande, Francesco Somma (2007)

Yoshiho Chigono, et al. Dental pulp changes observed in patient on long-term corticosteroids. *Journal of Hard tissue biology* (2007); 16 (1):31-35.