

Área Rehabilitación Oral

Restauración de incisivo inferior fracturado mediante procedimientos de invasión mínima: Reporte de un caso clínico

AUTORES

MARÍA E. CARRAZCO

JTP Clínica Operatoria Dental I.

Profesora Titular de la Cátedra Operatoria Dental, carrera Asistente Dental. Especialista en Docencia Universitaria. Especialista en Odontología Restauradora.

E- mail: lichacarrazco@gmail.com

PABLO FERRARI

Alumno avanzado de la carrera Odontología de la Facultad Odontología UNCuyo.

LUGAR DE REALIZACIÓN DEL TRABAJO: Clínica Integrada III, Facultad de Odontología. UNCuyo.

RESUMEN

La odontología está inmersa en un nuevo paradigma: no se puede pensar en ninguna técnica restauradora sin que participen fenómenos de adhesión. El desarrollo de pernos de fibra de vidrio, sumado a los procedimientos de restauraciones adhesivas puede utilizarse como uno de los tantos recursos de la odontología de invasión mínima. Los pernos de fibra de vidrio ofrecen varias ventajas: comportamiento anisótropo, módulo de elasticidad bajo, buena resistencia mecánica, el lecho que aloja al perno de fibra requiere de una mínima preparación y se cementan con cementos adhesivos con carga, permitiendo de esta manera obtener una superficie homogénea que se interpone entre el perno de fibra y los tejidos dentales, conectándolo a los tejidos del conducto y sustituyendo mecánicamente la dentina.

El caso clínico que se reporta se presentó para su resolución en la Clínica Integrada III F. O. UNCuyo durante el año lectivo 2009. El paciente presentaba una fractura amelodentinaria desde hacía cuatro años, con compromiso de la vitalidad y un proceso periapical. Durante los procedimientos endodónticos se realizó una perforación de la pared del conducto que se selló mediante la colocación de hidróxido de calcio y la obturación del mismo con conos de gutapercha.

Se efectuó el seguimiento clínico y radiográfico del caso en donde se constató la reparación del proceso apical y luego se procedió a la restauración del elemento dentario con resinas compuestas con la ayuda de un poste de fibra de vidrio cementado con cemento resinoso. Dadas las características del tratamiento endodóntico realizado, se decidió dejar más porción del cono de gutapercha a pesar de lo aconsejado por numerosos autores, ya que de esta manera se aseguró el sellado de la perforación radicular para evitar de esta manera la nanofiltración hacia el interior del elemento dentario.

Palabras claves: Pernos de fibra, cementos resinosos, mínima invasión.

ABSTRACT

Dentistry is immersed in a new paradigm: It is impossible to think of any restoring technique without the participation of adhesion phenomena. The development of fiber glass posts and adhesive restoration procedures may be used as the most reliable technique in minimal invasive dentistry. The fiber glass posts show many advantages: a) an anisotropic behavior, b) low modulus of elasticity, c) good mechanical resistance, d) the layer that lodges the fiber post requires a minimal preparation, e) they are bond with loaded adherent cements, obtaining a homogeneous surface that intervenes between the fiber post and the dental tissues and, also, connecting the post to the tissues of the root canal and substituting the dentine mechanically.

The obtained clinical case was submitted to "Clínica Integrada III" FOUNCuyo during the academic year 2009 for its resolution. The patient showed a dentoenamel fracture dating from 4 years, with a compromised vitality and a periapical process. By means of endodontic procedures, a hole was drilled in the root canal wall that was sealed by placing calcium hydroxide and by sealing the gutta-percha cone. A clinical and radiographic monitoring revealed the reparation of the apical process. Then, the tooth was restored with composite resins and a fiber glass post cemented with resin cement. Given the characteristics of the endodontic treatment performed and, since the sealing allowed the root perforation to avoid the nanofiltration into the tooth, it was decided to leave a further portion of the gutta-percha cone despite the advice of many authors.

Key words: Fiber posts, resin cements, minimal invasive procedures.

Restauración de incisivo inferior fracturado mediante procedimientos de invasión mínima: reporte de un caso clínico.

CARRAZCO, María E.; FERRARI, Pablo

INTRODUCCIÓN

La restauración de un diente tratado endodónticamente es un tema que ha sido abordado por una gran cantidad de autores los cuales proponen distintas soluciones.

Antes de 1990 era una condición sine qua non que este tipo de restauración dentaria debía hacerse con un perno metálico colado o preformado con distin-

tas opciones de reconstrucción coronaria, tales como coronas metálicas con recubrimiento de porcelana, por mencionar sólo algunas¹².

Con el transcurso del tiempo los investigadores encontraron que los pernos metálicos colados o preformados poseían desventajas, ya que en ciertas ocasiones determinaban una distribución no homogénea de las tensiones y de esta manera

se producían fracturas radiculares por concentración de fuerzas⁴.

Los esfuerzos de los investigadores se concentraron en desarrollar postes de diversos materiales para lograr una unión radicular de la pieza con su restauración coronaria^{13, 14, 15}. Así se desarrollaron los distintos sistemas de postes que se presentan en las tablas 1 y 2 (ver).

Por otra parte, los nuevos desarrollos de materiales adhesivos permiten ofrecer una posibilidad inmediata en la restauración de una pieza dentaria endodónticamente tratada⁹.

CASO CLÍNICO

En 2009 concurre a la Clínica Integrada III un paciente de 24 años, con una fractura dentaria producida por un golpe recibido durante un partido de rugby disputado en 2005. La fractura dentaria abarca esmalte y dentina y al momento del examen clínico el paciente no refería ningún síntoma. Se realiza un diagnóstico de vitalidad que indica que el elemento dentario posee una necrosis pulpar y un compromiso periapical, (foto 1), por lo que se decide realizar el tratamiento endodóntico correspondiente. Durante las maniobras de instrumentación del conducto se realizó una falsa vía por la cual se produjo una perforación de la pared lateral de la raíz. Esta perforación fue correctamente sellada y obturada y se decidió esperar un tiempo prudencial para realizar la restauración definitiva de la pieza afectada, ya que se necesitaba que el proceso apical se hubiese reducido para poder realizar la restauración. Se esperó seis meses y durante ese tiempo se realizaron controles radiográficos que determinaron la eficacia del tratamiento endodóntico a pesar de la realización de la falsa vía (foto 2). Dado que el elemento dentario había perdido una porción importante de los tejidos coronarios⁵ se decidió colocar un poste de fibra de vidrio (Angelus) para lograr la unión entre la porción radicular

Tipo de poste	Ventajas	Desventajas	Tendencias
Metal -Colado -Acero inoxidable -Titanio -Aleación titanio	-Excelente radiopacidad. -Fácil de cortar con fresas para metal. -Precio adecuado. -Poseen características retentivas. -Clínicamente muy conocidas.	-Poco estéticos. -Rígidos. -Dificultad para quitarlos. -Problemas de biocompatibilidad con acero inoxidable.	-Está disminuyendo el uso de espigas coladas. -El uso de acero inoxidable, titanio y aleaciones de titanio permanecen estables.
Fibra de carbono	- Se pueden cortar fácilmente. -Menos rígidos. -Se pueden retirar con facilidad. -Biocompatibles. -Precio.	-Poco estéticos. -Baja radiopacidad.	-Uso poco frecuente y disminuyendo.

Tabla 1: Ventajas, desventajas y tendencias de los postes endodónticos. (1ª parte)¹⁷

Tipo de poste	Ventajas	Desventajas	Tendencias
Fibra de carbono	- Buena estética. - Se pueden cortar fácilmente. -Se pueden quitar fácilmente. -Biocompatibles. -Precio. -Buena selección de marcas, tamaños y formas.	-Radiopacidad variable dependiendo de las marcas. -Datos clínicos en proceso.	-Uso en aumento. -Muchas marcas disponibles en el mercado.
Zirconio	- Buena estética. -Excelente radiopacidad. -Biocompatibles	-Se pueden cortar con discos de diamante. -Rígidos. -Dificultad de retirar si se rompe por la cresta marginal. -Precio.	-Uso poco frecuente. -Pocas marcas en el mercado.

Tabla 2: Ventajas, desventajas y tendencias de los postes endodónticos. (2ª parte)¹⁷

Restauración de incisivo inferior fracturado mediante procedimientos de invasión mínima: reporte de un caso clínico.

CARRAZCO, María E.; FERRARI, Pablo

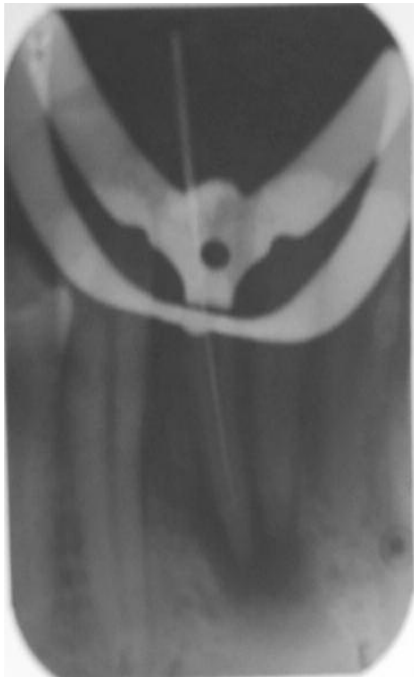


Foto 1. Rx conductométría. Se observa lesión apical.

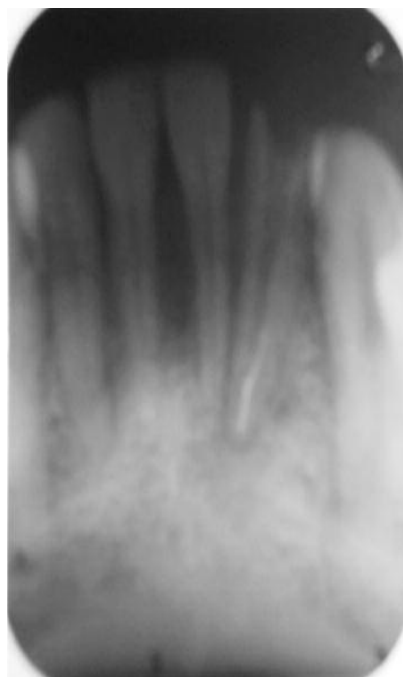

Foto 2. Ensanchamiento del conducto. Nótese el sellado de la falsa vía.

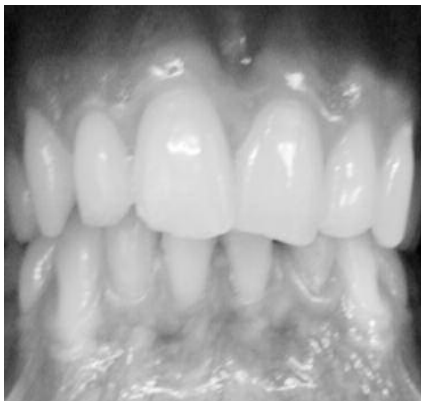

Foto 3. Elemento dentario en oclusión.

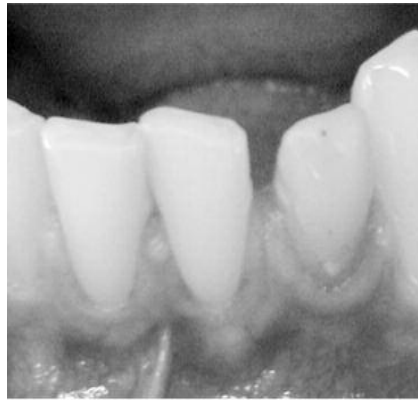

Foto 4. Elemento restaurado.

de la pieza y su restauración coronaria⁶. Según los preceptos de la Odontología Mínimamente Invasiva se conservó la mayor cantidad de tejido dentario sano, se eligió el tamaño del poste de fibra de vidrio adecuado para la porción radicular

del elemento a tratar y se procedió a realizar la remoción del cono de gutapercha con el ensanchador de conducto correspondiente al tamaño del poste elegido^{7,8}, deteniéndose antes de llegar al sellado de la falsa vía (foto 2) Los investi-

gadores recomiendan dejar una porción de cono de gutapercha de aproximadamente 4 mm, pero a pesar de que la falsa vía estaba en la unión del tercio medio con el tercio apical del conducto y de esta manera quedaban 5 ó 6 mm de cono remanente, se decidió no retirar la porción de cono de gutapercha que sella la perforación radicular y de esta manera evitar la nanofiltración. Para la colocación del perno, se siguió el protocolo adhesivo propuesto, es decir grabado ácido, colocación de un sistema adhesivo de autocurado dentro del conducto y cementado del perno con un cemento resinoso. Se procedió a realizar la restauración coronaria mediante el grabado ácido de esmalte y dentina, se restauró la lesión con resinas compuestas por la técnica estratificada¹⁰⁻¹¹, se hizo control de la oclusión (debido al tipo de oclusión del paciente se optó por dejar una corona clínica levemente más pequeña) y se procedió al pulido de la restauración (fotos 3 y 4).

DISCUSIÓN

El uso de materiales adhesivos, en combinación con la colocación de postes de fibra de vidrio para la restauración con materiales plásticos de elementos dentarios endodónticamente tratados está muy difundido y tiene una eficacia comprobada. Antiguamente se creía que todo elemento dentario que poseía tratamiento endodóntico debía ser restaurado con la ayuda de un perno o poste metálico que se fijaba a la porción radicular de la pieza a tratar para, de esta manera, lograr resistencia en la pieza dentaria afectada. A través de los años, los investigadores concluyeron que los pernos metálicos no otorgaban resistencia a la pieza dentaria, sino todo lo contrario, ya que en estudios de investigación realizados sobre modelos tridimensionales se demuestra que los pernos metálicos realizan una distribución no homogénea de las tensiones con la consiguiente forma-

Restauración de incisivo inferior fracturado mediante procedimientos de invasión mínima: reporte de un caso clínico.

CARRAZCO, María E.; FERRARI, Pablo

ción de áreas de concentración de fuerzas y de esta manera se aumenta el riesgo de fractura dentaria⁵.

Contrariamente a los pernos metálicos, los pernos de fibra de vidrio tienen un comportamiento anisótropo, es decir que muestran diferentes propiedades físicas cuando son sometidos a cargas en direcciones distintas. En las situaciones en donde el diente soporta cargas oblicuas, el valor del módulo de elasticidad del poste de fibra de vidrio se asemeja a los valores de la dentina de un diente íntegro⁵.

Los factores que ayudan al operador en la decisión de colocar una restauración plástica y un poste de fibra de vidrio en un diente tratado endodónticamente pueden resumirse en los siguientes puntos⁶:

1. Localización del diente en el arco: Este punto debe analizarse debido a la diferente distribución de las fuerzas que inciden sobre los distintos grupos de piezas dentarias.

2. Cantidad de tejido dental remanente: Se recomienda la colocación de un poste cuando haya una pérdida de estructura dental superior al 50%. En este punto también debe analizarse la pérdida de los rebordes marginales de las piezas a tratar.

3. Condición de la raíz remanente: Cuando hay pérdida significativa de la porción radicular que proporcione un riesgo de fractura cuando el diente está en función, se prefiere el uso de postes de fibra de vidrio en combinación con técnicas adhesivas, debido a

que el módulo de elasticidad de estos postes es similar al de la dentina.

4. Estética: Están indicados en dientes con un comportamiento estético importante.

5. Función del diente: En dientes que son responsables de guías de desoclusión, el poste ayuda a disipar las fuerzas.

6. Configuración del canal radicular: En canales radiculares muy dilatados con poca dentina radicular en sus paredes, el poste radicular cementado con resinas ayuda a reforzar estas paredes.

7. Oclusión: En los dientes anteriores es más común la necesidad del uso de postes para minimizar la acción de las fuerzas laterales o de cizallamiento.

BIBLIOGRAFÍA

- 1- BUONOCORE M. (1955) "A simple method of increasing the adhesion of acrylic filling material to enamel surfaces". *J Dent Res* 34: 849-853.
- 2- NAKABAYASHI N. (1982) "Resin reinforced dentin due to infiltration of monomer into the dentin at the adhesive interface". *J Dent Ma.*1:78-81.
- 3- PASHLEY D. H. (1978) Effects of the degree of tubule occlusion on the permeability of human dentine in vitro. *Arch Oral Biol* 23: 1127-1133.
- 4- SCOTTI R. (2004) *Pernos de Fibra*. Milán Ed. Masson.
- 5- UKON S., MOROI H. ET AL. (2002) "Influence of different elastic moduli of dowel and core on stress distribution in root". *Dent Mat* 19:50-64.
- 6- ALVES CARDOSO, R. J. (2003) *Estética Odontológica Nueva generación*. São Pablo: Ed. Artes Médicas.
- 7- RAY H. A., TROPE M. (1995): "Periapicals status of endodontically treated teeth in relation to the technical quality of the root filling and the coronal restoration" *Int Endodon J.* 28:12-18.
- 8- PETERS C. M., MCLEAN E. M. (2001): "Minimally invasive operative care. II contemporary techniques and materials: an overview" *J adhesive Dental* 3:7-16.
- 9- OLIVA R. A., LOWE J. A. (1986) "Dimensional stability of composites used as a core material". *J Prosthet Dent.* 56 (5):554-561.
- 10- URIBE ECHEVARRÍA J., PRIOTTO D., (2003) "Adhesión a esmalte y dentina con adhesivos poliméricos" en *Adhesión en Odontología Restauradora*, Ed. Maio, capítulo 4 71-108.
- 11- MONDELLI J., FURUSE A. Y., FRANCISCHONE A. C., PEREIRA M. A., (2004) "Excelência estética e função das resinas compostas em dentes posteriores". *Livro do Ano da Clínica Odontológica Brasileira São Paulo (SP): Artes Médicas Ed. Bottino p.* 521-564.
- 12- MORGANO S. (1996) "Restoration of pulpless teeth: application of traditional principles in present and future context". *J Prosthet Dent*, 75:375-380
- 13- KAKEHASHI Y., ET AL (1998) "A new all-ceramic post and core system: clinical, technical and in vitro results" *Int J Perio Rest Dent* 18:587-93.
- 14- DIETSCHI D., ROMELLI M. (1997) "Adaptation of adhesive post and core to dentin after fatigue testing". *Int Prosthet Dent*, 10:498-507.
- 15- ASMUSSEN E., PEUTZFELDT A. (1999) "Stiffness, elastic limit and strength of newer types of endodontic post". *J Dent.* 27:275-278.
- 16- FERRARI M., (2001) "Efficacy of a self-curing adhesive/resin cement system on luting glass-fiber post into root canal" *Dent Mater*, 17: 296-308.
- 17- CRA NEWSLETTER (2004) Vol 28, issue 5.