

Área Diagnóstico por Imágenes

Comunicación bucosinusal. Diagnóstico con tomografía cone beam CBCT.

Oral sinus communication. Diagnosis with cone beam CBCT tomography.

AUTORAS

OD. ADRIANA MARRA

Profesora Adjunta de Diagnóstico por Imágenes Facultad de Odontología UNCuyo.

Especialista en Radiología Odontológica.

Especialista en Docencia Universitaria.

E-mail: adrianamarra@gmail.com

Dra. ADRIANA POLETO

Doctora en Odontología UNC.

Profesora Titular de Diagnóstico por Imágenes Facultad de Odontología UNCuyo.

Especialista en Diagnóstico por Imágenes Bucomaxilofacial Academia Nacional de Odontología.

Directora del Servicio de Radiología de la Facultad de Odontología UNCuyo

E-mail: drapoletto@gmail.com

RESUMEN

Existe una estrecha relación entre los ápices de los molares superiores y el seno maxilar. Cualquier maniobra quirúrgica o lesión en estas piezas dentales pueden provocar una comunicación entre el seno maxilar y la cavidad bucal.

Si bien el diagnóstico de la comunicación bucosinusal es fundamentalmente clínico, en muchas ocasiones los signos clínicos no son evidentes ni concluyentes. El estudio con Tomografía Cone Beam CBCT en tres dimensiones otorga una visualización en tres planos del espacio de las estructuras óseas y dentoalveolares permitiendo realizar un diagnóstico preciso de la magnitud y correcta localización de las comunicaciones bucosinuales, facilitando la planificación quirúrgica al profesional y evitando complicaciones al paciente.

Palabras clave: CBCT, Comunicación bucosinusal.

ABSTRACT

There is a close relationship between the upper molars apices and the maxillary sinus. Any surgical operation or injury in these teeth can cause a communication between the maxillary sinus and the oral cavity.

While the oral sinus communication diagnosis is mainly a clinical one, sometimes, the clinical signs are neither clear nor conclusive. The study with a three-dimension Cone Beam CBCT tomography provides a three-plane display, which shows the space of the osseous and dentoalveolar structures. This offers a precise diagnosis of the oral sinus communications magnitude and their correct location, making the surgical planning easy for the professional and avoiding complications for the patient.

Key words: CBCT, Oral sinus communication.

INTRODUCCIÓN

El seno maxilar suele ser el mayor de los senos paranasales y se aloja principalmente en el cuerpo del maxilar superior. Tiene la función de dar resonancia a la voz, actuar como cámara para calentar, humedecer el aire que se inspira, aligerar el peso del cráneo y proteger las estruc-

turas intracraneales de los traumatismos. El conocimiento exacto de la anatomía topográfica del seno maxilar es de gran importancia para el odontólogo general, pues le permite reconocer la diversidad de lesiones sinusales de origen bucal y prevenir cualquier tipo de maniobra intempestiva (1).

El seno maxilar es una cavidad neumática, cuyo crecimiento esta regido por diferentes factores. En sentido vertical está condicionado a la erupción dentaria, en sentido anteroposterior, depende del desarrollo de la tuberosidad del maxilar superior.

Por ello, la evolución del seno tiene rela-

Comunicación bucossinusal. Diagnóstico con tomografía cone beam CBCT

Od. Adriana Marra; Dra. Adriana Poletto

ción con la cronología de la erupción dentaria y puede compararse con una pirámide cuadrangular. La base corresponde a la pared externa de la fosa nasal y el vértice se extiende al hueso malar; la pared anterior coincide con la fosa canina y la posterior está formada por la tuberosidad del maxilar, constituyendo la porción superior parte del piso de la órbita. La pared inferior está en íntima relación con los ápices de los molares y premolares y recibe el nombre de pared alveolar (2).

Existe una estrecha relación entre el piso del seno maxilar, el suelo de las fosas nasales y los ápices de los dientes superiores, ya que están tapizados con una mucosa delgada que se halla adherida al periostio (membrana sinusal). El espesor de las paredes del seno maxilar no es constante; las paredes pueden variar en espesor de 2 a 5mm (el techo) y de 2 a 3mm (el piso) (1). El piso del seno maxilar, también llamado borde inferior del seno maxilar, sigue una línea curva de concavidad superior que puede extenderse desde el alvéolo del canino y a veces desde el incisivo lateral hasta el 3º molar superior. El canino puede tener contacto íntimo pero en general es un diente alejado del piso sinusal. El diente que más se relaciona con el seno maxilar es el 2º molar, siguiendo en importancia el 1º molar, el 3º molar, el 2º premolar y por último el 1º premolar (3). De manera que la cercanía de las raíces de los dientes del maxilar superior con el antro maxilar, llamado también seno maxilar por otros autores (4), causa gran preocupación no sólo porque las raíces se encuentran proyectadas hacia el seno maxilar sino también por que cuando ellas son extraídas, un pequeño fragmento fácilmente puede ser expulsado al piso del mismo y provocar en algunos casos la comunicación bucossinusal (5).

Las estrechas relaciones entre el suelo del seno maxilar y las fosas nasales con los ápices de los dientes del maxilar superior

explican por qué estas cavidades pueden verse afectadas a menudo por procesos infecciosos odontogénicos(6). De hecho, la comunicación bucossinusal es una condición patológica que establece una comunicación entre la cavidad bucal y el seno maxilar, como consecuencia de la pérdida de tejidos blandos (mucosa bucal y astral) y duros (diente y hueso maxilar).

La génesis de esa modalidad de comunicación es variada y puede ser iatrogénica, traumática o asociada a otras entidades clínicas; sin embargo, la existencia de una infección concomitante, especialmente en un seno maxilar infectado, variará las manifestaciones clínicas y el tratamiento en cada caso, pero se afirma que la mayoría de las técnicas quirúrgicas suelen fracasar por no haberse eliminado previamente el proceso séptico (7,8).

El porcentaje de riesgo de la comunicación bucossinusal aumenta con la edad y puede ser pequeña (2mm o más) moderada (2 a 6 mm) o grande (7mm o más) y es más común que se presente cuando los dientes sobresalen dentro del seno maxilar (9).

Helfrick y col. 1993 (10) consideran que la comunicación bucossinusal crónica se presenta mayormente después de la remoción de un diente superior retenido y por razones protéticas en un maxilar edéntulo. Ausgar y col. 1983 (10) estudiaron en Dinamarca 85 casos de comunicación bucossinusal postquirúrgica y sus complicaciones, y encontraron que las fístulas bucoantrales se producen mayormente en pacientes con sinusitis previa. Según Shira 1981(10) las fístulas que aparecen luego de comunicaciones bucossinuales se deben probablemente a sinusitis preexistentes y no a la comunicación con el seno (10,11).

Clásicamente, los mecanismos para realizar el diagnóstico de una comunicación bucossinusal han sido fundamentalmente clínicos. El paciente refiere que al enjuagarse la boca, el agua le sale por la nariz,

lo que señala que la comunicación es significativa, así como la presencia de secreción muco purulenta y dolor de cabeza. En algunos casos los signos clínicos son muy reducidos y para poner en evidencia la comunicación podemos realizar:

Maniobra de Valsalva (ver burbujeo en el alvéolo). Signo del soplo (escuchar la salida de aire). Cateterismo con un estilete blando que se hunde unos 4 a 6cm.

Reflujo de un líquido coloreado por la nariz.

Se realizan además estudios radiográficos, radiografía periapical, donde se observa la solución de continuidad en el piso del seno.

Sin embargo en muchos casos el diagnóstico certero de comunicaciones entre el seno maxilar y la cavidad bucal plantea dificultades, especialmente en la visualización exacta de la ubicación y la magnitud de la misma. En este sentido el uso de estudios 3D aporta ventajas cualitativas en estos diagnósticos.

Si recordamos, las radiografías convencionales representan objetos de 3D con imágenes de 2D con una significativa superposición de estructuras y magnificación impredecible. La tomografía cone beam CBCT permite una visualización real en 3D de las estructuras óseas y dentoalveolares, permitiendo realizar diagnósticos precisos y con la ventaja adicional de liberar una menor radiación que la CT convencional (12).

PRESENTACIÓN DE CASO CLÍNICO

Se examina por derivación una paciente de sexo femenino de 19 años para un estudio de tomografía volumétrica (Cone Beam), por complicaciones postquirúrgicas de elemento 26.

Antecedentes: hace unos años se le realizó tratamiento endodóntico en elemento 26. Al tiempo desarrolla un quiste radicular diagnosticado radiográficamente. Se deriva para estudio 3D con tomografía

Comunicación bucosinusal. Diagnóstico con tomografía cone beam CBCT
Od. Adriana Marra; Dra. Adriana Poletto

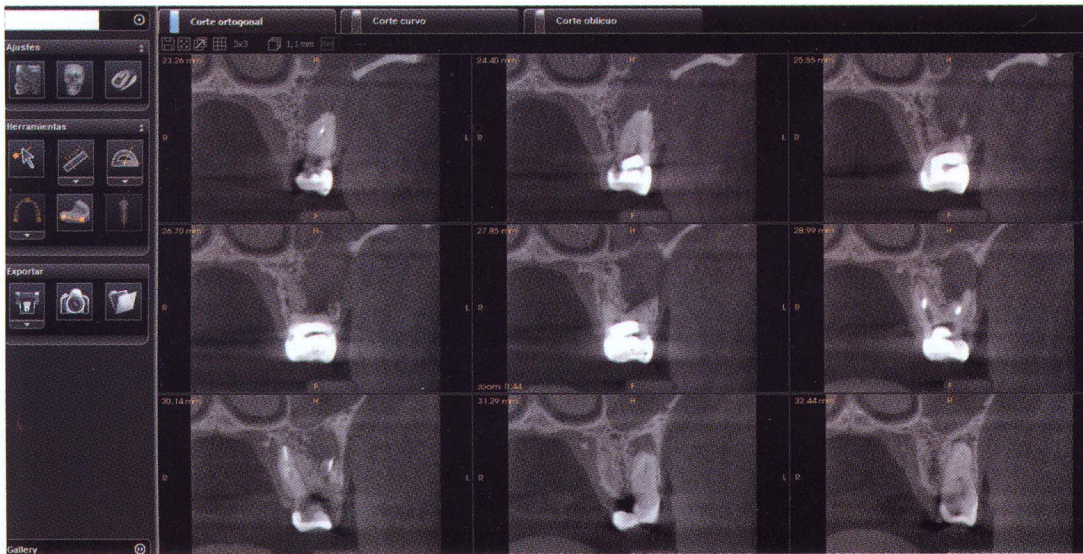


Figura 1.

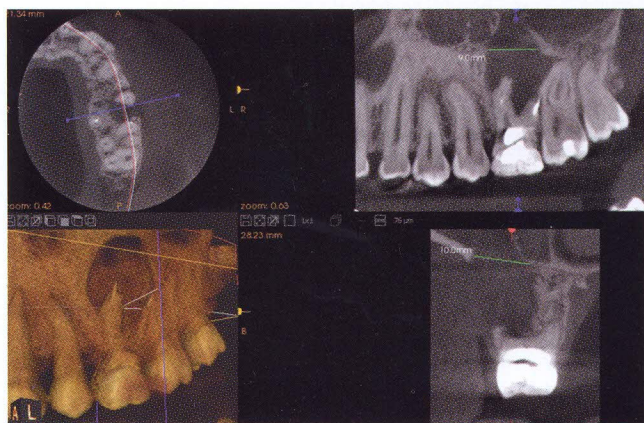


Figura 2.

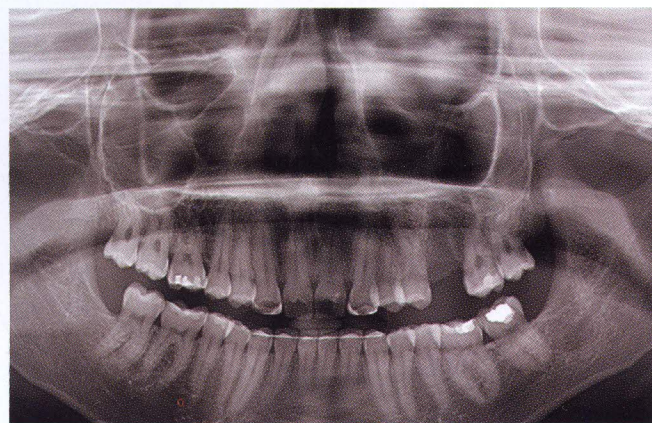

Figura 3.

cone beam CBCT, clínicamente, en el momento del estudio por imágenes la paciente presenta tumefacción del lado izquierdo facial y dolor.

El estudio Cone beam revela la presencia de una comunicación buco-sinusal causada por la expansión del proceso periapical del elemento 26. Se observa con claridad en los cortes transversales (plantilla de 9 cortes) del elemento 26 además del velamiento por ocupación del seno maxilar izquierdo (figura 1).

Se observa en corte sagital la extensión

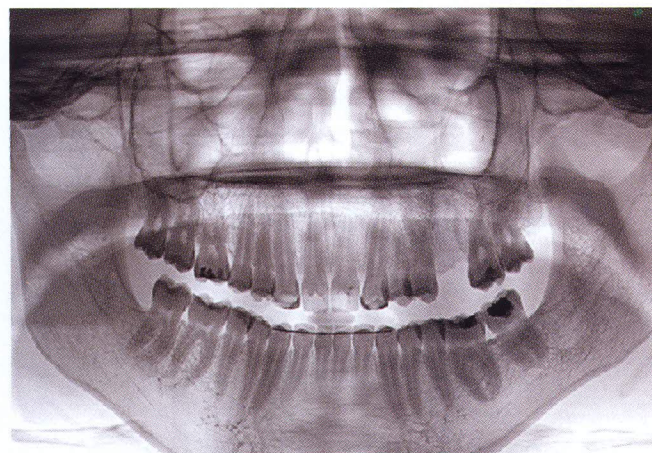

Figura 4.

Comunicación bucosinusal. Diagnóstico con tomografía cone beam CBCT

Od. Adriana Marra; Dra. Adriana Poletto

de la lesión apical y la proximidad y pérdida de la integridad del piso sinusal. Se puede observar además, la medición en milímetros de la perforación del piso de seno maxilar, posibilidad que permite este tipo de estudio por imágenes. En imagen de volumen rendering se observa la dimensión y localización de la lesión apical (figura 2).

Luego de realizado el diagnóstico radiográfico se realiza tratamiento quirúrgico de exodoncia y de cierre de la comunicación buco sinusal. La paciente es remitida nuevamente a estudios por imágenes, se realiza estudio panorámico de control, en donde se observa el área postquirúrgica, ligera formación ósea en zona de piso sinusal además de un aspecto radiolúci-

do, signo radiográfico propio de la condición natural de las cavidades neumáticas craneales (cavidades con aire) denominado radiográficamente como "seno limpio" (figuras 3 y 4). La figura 4 presenta técnica de inversión de imagen digital, recurso que permite mejorar la visualización de detalles para la optimización diagnóstica.

CONCLUSIÓN

La presencia de una comunicación bucosinusal ha sido diagnosticada tradicionalmente por maniobras clínicas tales como la maniobra de Valsalva, reflujo nasal o burbujeo al obtener las fosas nasales. Sin embargo, estos mecanismos no permiten

evaluar la extensión y la localización que estas lesiones pueden tener. En el caso presentado mediante un estudio tomográfico tridimensional con tecnología cone beam se ha podido diagnosticar en profundidad y con detalle las características de esta lesión, observando la extensión y la complicación sinusal que acompaña la perforación del piso del seno maxilar.

Este tipo de estudio presenta ventajas fundamentales para el diagnóstico de lesiones antrales como la presentada en este caso clínico. Estas ventajas no sólo radican en la excelente visualización de la patología sino en la baja dosis de exposición que utiliza esta tecnología para realizar este tipo de estudio.

BIBLIOGRAFÍA

- 1- **ZAMUDIO, MARÍA E. - CARDOSO, AUGUSTO - GASTALDO, SUSANA G.** Tercer Molar Superior Incluido en Seno Maxilar Izquierdo. Servicio de Odontología Hospital José R. Vidal, www.unne.edu.ar/Web/cyt/com2005.
- 2- **NECOCHEA 1050, CP 3400 CORRIENTES CAPITAL, ARGENTINA.** M-059 www.unne.edu.ar/Web/cyt/com2005/3-Medicina/M-059.
- 3- **UNIVERSIDAD NACIONAL DEL NORDESTE.** Comunicaciones Científicas y Tecnológicas (2005). Incluido en Seno Maxilar Izquierdo. Tercer Molar Superior. www.odon.uba.ar/museo/revista/museo2007.
- 4- **SHIRA, RB.** Emergencies in Dental Practice-Prevention and Treatment, 2ª Ed. Philadelphia, PA, Saunders, 1972. p.
- 5- **LASKIN, DANIEL M.** Oro antral fistulla J Oral and Maxillofac Surg. (2007). 48: 511-17.
- 6- **MEECHAN, JG.** Oroantral fistula occurring after a simple dental extraction. Int. Oral.Surg.(2008). 13:535.
- 7- **MARTA DEL REY SANTAMARÍA.** Incidencia de comunicación bucosinusal tras la extracción de 389 terceros molares superiores. Med. oral patol. Oral Cir. bucal (2008). 61:341-47.
- 8- **GVEN O.** A clinical study on oroantral fistulae. J Cranio Maxillofac Surg (2008). 26: 267-71.
- 9- **STOELINGA PJ.** Oroantral perforations] Ned Tijdschr Tandbeelkd. (2006). 111(4):141-5.
- 10- **UNIVERSIDAD NACIONAL DEL NORDESTE.** Comunicaciones Científicas y Tecnológicas (2005). Incluido en Seno Maxilar Izquierdo. Tercer Molar Superior. www.odon.uba.ar/museo/revista/museo2007.
- 11- **KOKUBYO GAKKAI ZASSHI.** A clinical investigation of oro-maxillary sinus- perforation due to tooth extraction] J.Oral.maxillofac.Surg.. (2007). 68(3):249-
- 12- **LENGUAS, A.L., ORTEGA, R., SAMARA, G., LÓPEZ, M.A.** Tomografía computerizada de haz cónico. Aplicaciones clínicas en odontología; comparación con otras técnicas. Cient D ent (2010).7;2:147-159.